ISSN 2220-3478

Онкологическая КОЛОПРОКТОЛОГИЯ

Ежеквартальный научно-практический рецензируемый журнал

Мультидисциплинарный подход к лечению больных раком прямой кишки: оценка клинического и патологического ответа у больных, получавших предоперационную химиолучевую терапию

Электромиостимуляция в лечении инконтиненции у больных раком прямой кишки после брюшно-анальной резекции

Редкое наблюдение и тактика лечения рецидива нейроэндокринного рака анального канала

1 2012

Останови ангиогенез

Продли жизнь

Авастин в терапии метастатического колоректального рака:

- Авастин увеличивает общую выживаемость более чем на 1 год при длительном и непрерывном применении[1]
- Авастин - единственный таргетный препарат для 1 линии терапии мКРР эффективный вне зависимости от статуса K- ras[2]

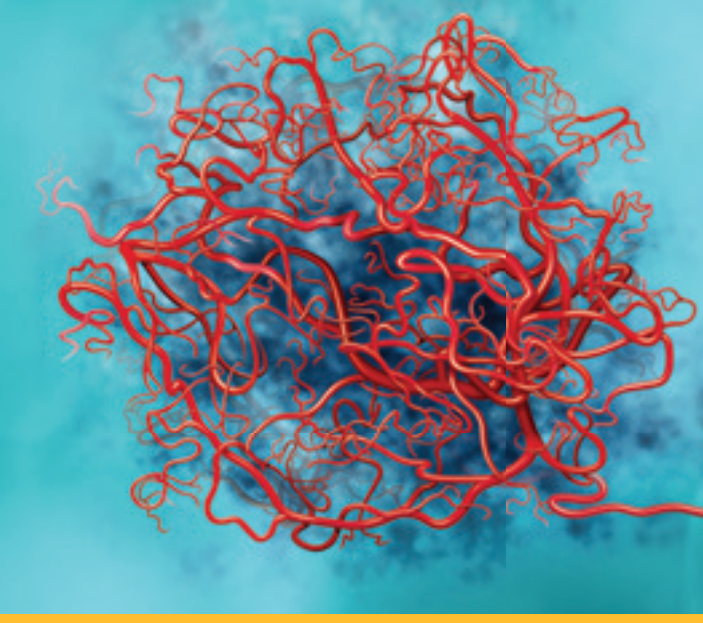



Показания к применению - метастатический колоректальный рак: в комбинации с химиотерапией на основе производных фторпиримидина. ***Местно рецидивирующий или метастатический рак молочной железы:*** в качестве первой линии терапии в комбинации с химиотерапией на основе таксанов. ***Распространенный неоперабельный, метастатический или рецидивирующий неплоскоклеточный немелкоклеточный рак легкого:*** в качестве первой линии терапии дополнительно к химиотерапии на основе препаратов платины. ***Распространенный и/или метастатический почечно-клеточный рак:*** в качестве первой линии терапии в комбинации с интерфероном альфа-2а. ***Глиобластома (глиома IV степени злокачественности по классификации ВОЗ):*** в монотерапии или в комбинации с иринотеканом у больных при рецидиве глиобластомы. **Противопоказания:** повышенная чувствительность к бевацизумабу или к любому другому компоненту препарата, препаратам на основе клеток яичников китайского хомячка или к другим рекомбинантным человеческим или приближенным к человеческим антителам. Беременность и период кормления грудью. Детский возраст, почечная и печеночная недостаточность (эффективность и безопасность применения не установлены). **С осторожностью:** при артериальной гипертензии; артериальной тромбоэмболии в анамнезе; возрасте старше 65 лет; венозной тромбоэмболии; при заживлении ран; кровотечениях; кровохарканьи; врожденном геморрагическом диатезе и приобретенной коагулопатии; при приеме высоких доз антикоагулянтов; желудочно-кишечной перфорации в анамнезе; клинически значимом сердечно-сосудистом заболевании или застойной сердечной недостаточности в анамнезе; синдроме обратимой поздней лейкоэнцефалопатии; нейтропении; протеинурии. ***Побочное действие:*** наиболее серьезные побочные действия: перфорации желудочно-кишечного тракта, кровоизлияния, включая легочные кровотечения/кровохарканье (чаще встречаются у пациентов с немелкоклеточным раком легкого), артериальная тромбоэмболия. У пациентов, получавших Авастин®, наиболее часто наблюдаются: повышение артериального давления, сла-бость или астения, диарея и боль в животе. Следующие нежелательные реакции возникали у ≥10% пациентов: ***Со стороны сердечно-сосудистой системы:*** повышение артериального давления. ***Со стороны системы кроветворения:*** лейкопения, нейтропения, фебрильная нейтропения, тромбоцитопения. ***Со стороны желудочно-кишечного тракта:*** диарея, тошнота, рвота, запор, ректальное кровотечение, стоматит, анорексия. ***Со стороны органов дыхания:*** ринит, одышка, носовое кровотечение. ***Со стороны кожи и подкожно-жировой клетчатки:*** сухость кожи, эксфолиативный дерматит, изменение цвета кожи. ***Со стороны нервной системы:*** периферическая сенсорная нейропатия, извращение вкуса, головная боль. ***Со стороны системы зрения:*** нарушение зрительной функции, повышенное слезотечение. ***Со стороны костно-мышечной системы:*** артралгия. ***Со стороны мочевыделительной системы:*** протеинурия. ***Местные реакции:*** боль в месте введения препарата. ***Прочие:*** астения, повышенная усталость, повышение температуры тела; ***Нарушения со стороны лабораторных показателей 3 и 4 степени тяжести, наблюдавшиеся у пациентов, получавших Авастин® с или без химиотерапии:*** гипергликемия, снижение уровня гемоглобина, гипокалиемия, гипонатриемия, лейкопения, нейтропения, тромбоцитопения, протеинурия, увеличение протромбинового времени, увеличение международного нормализованного отношения (МНО).

Полная информация о препарате представлена в инструкции по медицинскому применению. РУ ЛС-000533

1. Grothey et al. J Clin Oncol 2008;26(33):5326
2. Hurwitz et al. WCGIC 2008; poster 35

ID 2012-0428

АВАСТИН
бевацизумаб
Останови ангиогенез

ЗАО "Рош-Москва"
Официальный дистрибьютор
"Ф. Хоффманн-Ля Рош Лтд." (Швейцария)
Россия, 107031, Москва,
Трубная площадь, д.2
Бизнес-центр "Неглинная Плаза"
Тел.: +7 (495) 229-29-99
Факс: +7 (495) 229-79-99
www.roche.ru

Roche

КОМБИНИРОВАННОЕ И КОМПЛЕКСНОЕ ЛЕЧЕНИЕ БОЛЬНЫХ РАКОМ ПРЯМОЙ КИШКИ

Общество специалистов по онкологической колопроктологии готовит к переизданию клинические рекомендации Ю.А. Барсукова и соавт. «Комбинированное и комплексное лечение больных раком прямой кишки».

Издание, дополненное данными современных исследований и статистикой, будет адресовано онкологам, радиологам, колопроктологам и хирургам общего профиля.

В работе представлен более чем 30-летний опыт работы отделения онкопроктологии ФГБУ РОНЦ им. Н.Н. Блохина РАМН по лечению 1101 больного раком прямой кишки, 520 из которых проведены различные варианты комбинированного и комплексного лечения. С 2002 г. в РОНЦ разработаны и внедрены новые варианты комбинированного и комплексного лечения с использованием в предоперационном периоде программы полирадиомодификации и (или) сочетания данной программы с системной противоопухолевой терапией препаратами фторпиримидинового ряда. Новые варианты комбинированного и комплексного лечения рака прямой кишки предотвращают развитие локорегионарных рецидивов, существенно снижают частоту гематогенного метастазирования и улучшают показатели безрецидивной выживаемости больных.

Применение этих методов повышает радикализм оперативных вмешательств, расширяет показания к выполнению сфинктеросохраняющих операций, особенно запущенных форм опухолей с локализацией в нижне- и среднеампулярном отделах прямой кишки и обеспечивают тем самым высокий уровень социальной и трудовой реабилитации пациентов.

Авторский коллектив

Ю.А. Барсуков, проф., д-р мед. наук, лауреат премии Правительства РФ, руководитель отделения проктологии НИИ КО ФГБУ РОНЦ им. Н.Н. Блохина РАМН

С.И. Ткачев, д-р мед. наук, руководитель отдела радиационной онкологии НИИ КО ФГБУ РОНЦ им. Н.Н. Блохина РАМН

А.В. Николаев, канд. мед. наук, врач отделения проктологии НИИ КО ФГБУ РОНЦ им. Н.Н. Блохина РАМН

В.А. Алиев, канд. мед. наук, ст. науч. сотр. отделения проктологии НИИ КО ФГБУ РОНЦ им. Н.Н. Блохина РАМН

Д.В. Кузьмичев, канд. мед. наук, науч. сотр. отделения проктологии НИИ КО ФГБУ РОНЦ им. Н.Н. Блохина РАМН

Тираж ограничен, если вы заинтересованы в приобретении данной книги, можете оставить заявку по телефону + 7 (495) 988-89-92 или по e-mail: info@oncoproct.ru.

COVIDIEN
positive results for life™

Valleylab™ Энергетическая платформа ForceTriad™

Энергетическая платформа Форс Триад™ объединяет все электрохирургические технологии: новая система опроса тканей TissueFect™ обеспечивает работу электролигирующего режима LigaSure™, режимов монополярного и биполярного воздействия на ткани

СИСТЕМА ЭЛЕКТРОЛИГИРОВАНИЯ LIGASURE™

По сравнению с оригинальной системой LigaSure™ первого поколения, пломбирующая ткани сенсорная технология TissueFect™ работает вдвое быстрее, создает более гибкие и менее высушенные зоны электролигирования с контролируемым постоянным эффектом. Большое разнообразие инструментов для всех областей хирургии.

МОНОПОЛЯРНЫЕ РЕЖИМЫ

Новый режим Valleylab™ обеспечивает уникальную комбинацию монополярного гемостаза и диссекции тканей. Точное рассечение сочетается при этом с отсутствием термического повреждения разреза при использовании малых мощностей, меньшего искрения и отличного гемостаза. Хирург получил возможность изменять мощность коагулятора управляя инструментом.

БИПОЛЯРНЫЕ РЕЖИМЫ

Среди этих режимов малый биполярный режим обеспечивает уникальный профиль коагуляции.

COVIDIEN, COVIDIEN с логотипом и торговые марки со знаком ™ являются зарегистрированными торговыми марками Covidien AG или аффилированных структур.
© 2007 Covidien AG или аффилированная структура.
Все права защищены.

Официальный представитель Корпорации «Ковидиен» в России
ООО «Ковидиен Евразия»
115054 Москва, ул. Дубининская, дом 53, стр. 5
Телефон: (495) 933-6469 Факс: (495) 933-6468
E-mail: rus@covidien.com
www.covidien.com

ИЗДАНИЕ РЕГИОНАЛЬНОЙ ОБЩЕСТВЕННОЙ ОРГАНИЗАЦИИ
«ОБЩЕСТВО СПЕЦИАЛИСТОВ ПО ОНКОЛОГИЧЕСКОЙ КОЛОПРОКТОЛОГИИ»

ОСОК
Общество специалистов по онкологической колопроктологии

Онкологическая КОЛОПРОКТОЛОГИЯ

ИЗДАНИЕ для специалистов в области диагностики и лечения колоректального рака

ЕЖЕКВАРТАЛЬНЫЙ НАУЧНО-ПРАКТИЧЕСКИЙ РЕЦЕНЗИРУЕМЫЙ ЖУРНАЛ

ГЛАВНЫЙ РЕДАКТОР
проф. **Ю.А. Барсуков**

ЗАМЕСТИТЕЛЬ ГЛАВНОГО РЕДАКТОРА
к.м.н. **Р.И. Тамразов**

ОТВЕТСТВЕННЫЙ СЕКРЕТАРЬ
С.С. Гордеев

РЕДАКТОРЫ ОТ СТРАН СНГ
к.м.н. **Ф.А. Гулиев** *(Азербайджан)*
проф. **В.Т. Кохнюк** *(Беларусь)*

РЕДАКЦИОННАЯ КОЛЛЕГИЯ
д.м.н. **Е.В. Артамонова** *(Москва)*
к.м.н. **В.А. Алиев** *(Москва)*
проф. **Б.А. Бердов** *(Обнинск)*
проф. **А.В. Бойко** *(Москва)*
проф. **С.Л. Дарьялова** *(Москва)*
проф. **И.Г. Комаров** *(Москва)*
д.м.н. **О.А. Малихова** *(Москва)*
проф. **А.Г. Перевощиков** *(Москва)*
проф. **И.В. Правосудов** *(С.-Петербург)*
д.м.н. **И.В. Сагайдак** *(Москва)*
проф. **С.И. Ткачев** *(Москва)*
проф. **С.А. Тюляндин** *(Москва)*
проф. **И.Е. Хатьков** *(Москва)*
проф. **Ю.А. Шелыгин** *(Москва)*

EDITOR-IN-CHIEF
Y.A. Barsukov, *MD, DMSci, Prof.*

DEPUTY EDITOR-IN-CHIEF
R.I. Tamrazov, *MD, CMSci*

EXECUTIVE EDITOR
S.S. Gordeyev, *MD*

EDITORS FROM CIS COUNTRIES
F.A. Guliyev, *MD, CMSci (Azerbaijan)*
V.T. Kokhnyuk, *MD, DMSci, Prof. (Belarus)*

EDITORIAL BOARD
E.V. Artamonova, *MD, DMSci (Moscow)*
V.A. Aliyev, *MD, CMSci (Moscow)*
B.A. Berdov, *MD, DMSci, Prof. (Obninsk)*
A.V. Boyko, *MD, DMSci, Prof. (Moscow)*
S.L. Daryalova, *MD, DMSci, Prof. (Moscow)*
I.G. Komarov, *MD, DMSci, Prof. (Moscow)*
O.A. Malikhova, *MD, DMSci (Moscow)*
A.G. Perevoshchikov, *MD, DMSci, Prof. (Moscow)*
I.V. Pravosudov, *MD, DMSci, Prof. (St.-Petersburg)*
I.V. Sagaydak, *MD, DMSci (Moscow)*
S.I. Tkachev, *MD, DMSci, Prof. (Moscow)*
S.A. Tjulandin, *MD, DMSci, Prof. (Moscow)*
I.E. Khatkov, *MD, DMSci, Prof. (Moscow)*
Y.A. Shelygin, *MD, DMSci, Prof. (Moscow)*

1'12

ОСНОВАН В 2010 Г.

Адрес редакции:
Москва, Каширское шоссе, д. 24, стр. 15, НИИ канцерогенеза, 3-й этаж.
Тел./факс: +7 (499) 929-96-19
www.abvpress.ru
e-mail: abv@abvpress.ru

Статьи направлять по адресу:
115478, Москва, Каширское шоссе, д. 24, стр. 15, С.С. Гордееву
www.oncoproct.ru
e-mail: info@oncoproct.ru

Заведующая редакцией **В.В. Калинина**
Корректор **Т.В. Клюковкина**

Дизайн **Е.В. Степанова**
Верстка **Е.В. Романова**

Служба подписки и распространения
В.Ю. Тимохина, +7 (499) 929-96-19, base@abvpress.ru
Служба рекламы
А.Г. Барычева, +7 (499) 929-96-19, alla@abvpress.ru

Журнал зарегистрирован в Федеральной службе по надзору в сфере связи, информационных технологий и массовых коммуникаций (Роскомнадзор) ПИ № ФС77-42284 от 08 октября 2010 г.

При полной или частичной перепечатке материалов ссылка на журнал «Онкологическая колопроктология» обязательна.

Редакция не несет ответственности за содержание публикуемых рекламных материалов.

В статьях представлена точка зрения авторов, которая может не совпадать с мнением редакции.

ISSN 2220-3478
Онкологическая колопроктология.
2012. № 1. 1—40

© ООО «ИД «АБВ-пресс», 2012

Отпечатано в типографии ООО «Графика»

Тираж 3000 экз.

Содержание

От редакции 6

В ЦЕНТРЕ ВНИМАНИЯ

И.В. Правосудов, И.И. Алиев, А.В. Шулепов, П.И. Крживицкий
Мультидисциплинарный подход к лечению больных раком прямой кишки: оценка клинического и патологического ответа у больных, получавших предоперационную химиолучевую терапию 7

ОРИГИНАЛЬНЫЕ ИССЛЕДОВАНИЯ

Ю.А. Барсуков, З.З. Мамедли, А.В. Николаев, В.М. Кулушев, С.В. Поздняков
Электромиостимуляция в лечении инконтиненции у больных раком прямой кишки после брюшно-анальной резекции 11

Т.А. Белоусова, Т.Ю. Галунова
Послеоперационные инфекционные осложнения у больных колоректальным раком: микробиологический мониторинг 15

Е.В. Калинин, С.В. Антипова, А.Е. Калинин
Возможности хирургического лечения больных местно-распространенным раком прямой кишки с вовлечением задней стенки мочевого пузыря 18

В.В. Пророков, А.В. Николаев, О.А. Власов
Хирургическое лечение рака ободочной кишки: анализ отдаленных результатов 24

КЛИНИЧЕСКИЕ НАБЛЮДЕНИЯ

И.С. Булавина, С.Ю. Красильникова
Опыт длительного применения бевацизумаба при лечении метастатического рака толстой кишки 27

Ю.А. Барсуков, Д.Ф. Ким, С.Л. Гуторов, С.С. Гордеев
Редкое наблюдение и тактика лечения рецидива нейроэндокринного рака анального канала 31

ЮБИЛЕЙ 35

ЛАБОРАТОРНАЯ ДИАГНОСТИКА

Полностью автоматизированный иммунологический метод определения скрытой крови в кале при использовании напрямую пробирки для сбора образцов FOB Gold 37

Contents

Editorial 6

IN FOCUS

I.V. Pravosudov, I.I. Aliyev, A.V. Shulepov, P.I. Krzhivitsky
Multidisciplinary treatment of rectal cancer: the assessment of clinical and pathologic response for locally advanced rectal cancer treated with neoadjuvant chemoradiotherapy 7

ORIGINAL REPORTS

Y.A. Barsukov, Z.Z. Mamedli, A.V. Nikolayev, V.M. Kulushev, S.V. Pozdnyakov
Electromiostimulation of anal sphincter as a treatment option for fecal incontinence after ultra-low anterior resection 11

T.A. Belousova, T.Y. Galunova
The forecast of postoperative infectious complications and microbiological: monitoring in colorectal cancer patients 15

E.V. Kalinin, S.V. Antipova, A.E. Kalinin
Possibilities of surgical treatment in patients with locally advanced rectal cancer with involvement of the posterior urinary bladder wall 18

V.V. Prorokov, A.V. Nikolayev, O.A. Vlasov
Surgical treatment of colon cancer: analysis of long-term outcome 24

CASE REPORT

I.S. Bulavina, S.Y. Krasilnikova
Clinical experience of prolonged bevacizumab therapy in metastatic colorectal cancer 27

Y.A. Barsukov, D.F. Kim, S.L. Guturov, S.S. Gordeyev
A rare case of treatment policy for recurrent neuroendocrine carcinoma of the anal canal 31

ANNIVERSARY 35

LABORATORY DIAGNOSTICS

The completely automated immunological method for the determination of fecal occult blood directly in the collection tube in total automation FOB Gold 37

От редакции

Уважаемые коллеги!

Вы держите в руках первый номер журнала «Онкологическая колопроктология» за 2012 год. Первый раз наше издание перешагнуло годовой рубеж, и традиции требуют подвести некоторые итоги и осветить перспективы ближайшего времени в нашей области медицинской науки.

За время существования наш журнал был представлен на всех основных российских научных съездах и конференциях и прочно утвердился как авторитетное специализированное научное издание. В настоящее время количество подписчиков составляет около 1500, и интерес к изданию непрерывно растет. Мы искренне рады, что наши коллеги всесторонне поддерживают журнал по онкологической колопроктологии, и надеемся, что сможем и в дальнейшем знакомить вас с наиболее значимыми научными достижениями в этой области в нашей стране и ближайшем зарубежье.

В мировой литературе появляется все больше оригинальных исследований, посвященных новым возможностям скрининга и ранней диагностики: от новых высокоэффективных модификаций гемокульт-теста до определения циркулирующих клеток опухоли и дыхательных тестов. Есть все основания полагать, что в этой области в ближайшее время произойдут значительные и давно ожидаемые изменения. Также планируется регистрация новых лекарственных, в том числе таргетных препаратов, исследуются потенциальные маркеры для оптимизации и индивидуализации проводимого лечения.

Важным вопросом является возможность разработки более индивидуальных подходов к лечению. Несмотря на большое количество описанных для колоректального рака маркеров, только единичные из них (например, KRAS) используются для выбора персонализированной тактики лечения. Другое направление индивидуализации лечения — оценка эффективности химио- и лучевой терапии на основании данных инструментального обследования. Не случайно статья номера обращается к проблеме предоперационного стадирования рака прямой кишки. В данном, уникальном для России исследовании профессор И.В. Правосудов обсуждает преимущества и недостатки современной МРТ-диагностики, возможность предсказания степени регрессии опухоли после комбинированного лечения и построение алгоритма действий клинициста на основании этих данных. Актуальным вопросом остается оправданность тактики «смотри и наблюдай» (watch and wait) при полной регрессии опухоли, четкие клинические и диагностические критерии отбора пациентов. Результаты ряда крупных международных исследований по этой теме также ожидаются в 2012 году.

Оправдало себя и освещение на страницах журнала крупных научных съездов и конференций. Наиболее значимыми событиями 2012 года в области онкопроктологии будут 7-я Ежегодная онкорадиологическая конференция 14–15 марта в Москве; 6-я Международная конференция «Российская школа колоректальной хирургии» 5–6 апреля в Москве; Глобальный онкологический форум, посвященный 100-летию со дня рождения академика Н.Н. Блохина, 4–6 мая в Москве; VII Съезд онкологов и радиологов стран СНГ 5–7 сентября в столице Казахстана г. Астане и, конечно, 1-й Конгресс Общества специалистов по онкологической колопроктологии 1–2 ноября в Москве.

График выхода ежеквартального журнала «Онкологическая колопроктология» в 2012 году совпадает с датами проведения данных онкологических форумов. Таким образом, все участники мероприятий смогут ознакомиться с новым номером нашего издания

Столь активная научная программа требует проведения большой работы. Мы, со своей стороны, будем держать читателей в курсе всех наиболее значимых событий.

Главный редактор журнала
доктор медицинских наук, профессор

Ю.А. Барсуков

Мультидисциплинарный подход к лечению больных раком прямой кишки: оценка клинического и патологического ответа у больных, получавших предоперационную химиолучевую терапию

И.В. Правосудов, И.И. Алиев, А.В. Шулепов, П.И. Крживицкий
ФГБУ НИИ онкологии им. Н.Н. Петрова Минздравсоцразвития России, Санкт-Петербург

Контакты: *Игорь Витальевич Правосудов pravosudov@rambler.ru*

Предоперационное стадирование с использованием инструментальных методов диагностики: эндоректальной ультрасонографии и магнитно-резонансной томографии (МРТ) позволяет оценить риск развития местного рецидива после хирургического лечения рака прямой кишки (РПК).
Успешное лечение РПК требует мультидисциплинарного подхода, использования химиолучевой терапии (ХЛТ).
Цель исследования: *оценить, как часто достигается полный клинический ответ после неоадъювантной ХЛТ и каково его соотношение с полным патологическим регрессом.*
Результаты. *Пациенты с местно-распространенным РПК (Т3, Т4), морфологически подтвержденным, подвергались ХЛТ с последующей радикальной операцией. Оценка эффекта производилась через 8 нед после завершения ХЛТ с помощью МРТ и эндоскопического исследования. Результаты сравнивались с окончательным гистологическим заключением.*
Выводы. *Неоадъювантная ХЛТ приводит к существенному регрессу опухоли, а у некоторых пациентов к ее полному исчезновению. МРТ вместе с фиброколоноскопией позволяют оценить эффект лечения.*

Ключевые слова: *рак прямой кишки, магнитно-резонансная томография, химиолучевая терапия, полный клинический ответ*

Multidisciplinary treatment of rectal cancer: the assessment of clinical and pathologic response for locally advanced rectal cancer treated with neoadjuvant chemoradiotherapy

I.V. Pravosudov, I.I. Aliyev, A.V. Shulepov, P.I. Krzhivitsky
N.N. Petrov Research Institute of Oncology, Ministry of Health and Social Development of Russia, Saint Petersburg

Preoperative staging by digital examination, endorectal ultrasound and magnetic resonance imaging (MRI) allows an assessment of the risk of local recurrence after surgery alone. The successful management of rectal cancer requires a multidisciplinary approach, with treatment decisions based on precise patient evaluations. Chemoradiotherapy (CRT) is associated with reduction of tumor size and downstaging.
The aim *of this study is to assess how often complete clinical response is achieved after neoadjuvant CRT and its concordance with pathologic complete response.*
Results. *Patients with biopsy-proven, locally advanced rectal cancer (T3, T4) were treated by CRT followed by radical surgery. Tumors were re-assessed after 8 weeks from CRT completion using MRI and endoscopic examination. The results of examination were compared with the final histopathologic status.*
Conclusions. *Neoadjuvant CRT leads to significant tumor regression and in some patients there is complete disappearance of neoplasm. MRI combining with colonoscopic findings is a useful tool to evaluate these features.*

Key words: *rectal cancer, magnetic resonance imaging, chemoradiotherapy, complete clinical response*

Введение

Удельный вес больных раком прямой кишки (РПК) в России увеличился с 5,4% в 1997 г. до 8,6% в 2004 г. [1]. К сожалению, от 10 до 20% вновь выявленных больных уже имеют местно-распространенную стадию заболевания, для которой характерна высокая вероятность развития местного рецидива и высокий риск системного поражения внутренних органов. За последние годы комбинированный подход в лечении местно-распространенного РПК значительно улучшил как непосредственные, так и отдаленные результаты лечения [2, 3]. Целью предоперационной химиолучевой терапии (ХЛТ) местно-распространенного РПК является снижение вероятности развития рецидива в малом тазу за счет максимального уменьшения размеров первичной опухоли и понижения стадии опухолевого процесса [4, 5].

Реакция опухоли на химиолучевое воздействие может варьировать от абсолютной резистентности до полного патологического регресса (pCR), частота которого, по данным различных авторов, составляет от 3 до 54% [6–8].

Решение вопроса о преимуществах применения химиолучевого компонента в неоадъювантном режиме стало возможным в том числе и за счет более точного стадирования заболевания. В работах известного английского патолога P. Quirke [9] показано, что именно отношение опухоли к собственной фасции прямой кишки определяет частоту развития местного рецидива. Критическим расстоянием между опухолью и собственной фасцией считается расстояние меньшее или равное 1 мм.

Стадирование заболевания до начала ХЛТ основывается на применении пальцевого, а также эндоскопических

и радиологических методов исследования. Для оценки степени регресса опухоли после проведенной терапии производится повторное исследование непосредственно перед хирургическим вмешательством. Об эффективности проведенного лечения можно говорить в случае уменьшения глубины инвазии кишечной стенки и/или исчезновения признаков метастатического поражения лимфатических узлов (ЛУ). По мнению ряда авторов [10, 11], снижение стадии заболевания до полного патологического регресса является хорошим прогностическим фактором. В отношении больных, у которых удалось достичь полного клинического регресса, возникает ряд вопросов, первый из которых — может ли меняться тактика дальнейшего лечения, включающая сроки и объем хирургического вмешательства, и второй — насколько необходима операция пациентам, у которых нет жизнеспособных опухолевых клеток при полном патологическом ответе. С этой точки зрения важность оценки степени регресса опухоли не может быть переоценена [12].

Развитие современных радиологических методов позволило выдвинуть магнитно-резонансную томографию (МРТ) как наиболее информативный метод оценки внекишечного распространения опухоли и наличия пораженных ЛУ. Это стало возможным за счет высокой разрешающей способности МРТ, позволяющей дифференцировать мягкие ткани, жировую клетчатку и костные структуры.

По данным различных исследований, точность МРТ в стадировании опухолей, не подвергавшихся облучению, составляет от 70 до 85% в зависимости от различий в технических характеристиках аппаратуры и методиках выполнения исследования. МРТ имеет сравнимую чувствительность и специфичность с эндоректальной ультрасонографией при оценке глубины инвазии опухолью слоев кишечной стенки (T) и значительно более высокую точность в определении метастатических ЛУ (N), так как обладает рядом преимуществ по нескольким параметрам, включающим состояние вертикальных краев резекции и оценку инвазии сфинктера [13, 14].

Преимущества МРТ в стадировании первичной опухоли не вызывают сомнений. В то же время в доступной литературе продолжает дискутироваться вопрос о возможностях использования МРТ в оценке степени регресса опухоли после химиолучевого воздействия. С учетом неоднозначных взглядов на результаты стадирования опухолей прямой кишки после ХЛТ, мы полагаем, что рентгенологам, радиологам и хирургам будет особенно интересно представление МРТ в оценке регресса опухоли.

Целью данного исследования является оценка клинического и прогнозирование патологического регресса опухоли у больных местно-распространенным РПК, получавших предоперационную ХЛТ.

Материалы и методы

В исследование включены сведения о 91 пациенте с местно-распространенным РПК, которые перенесли полный курс ХЛТ с последующей операцией. У всех больных диагноз был верифицирован морфологически. Распределение больных по полу и возрасту представлено в табл. 1. В 53 наблюдениях опухоль локализовалась в нижнеампулярном отделе. Опухоль среднеампулярного отдела прямой кишки выявлена у 34 пациентов, верхнеампулярного — у 4. Клиническая стадия заболевания до начала лечения устанавливалась на основании пальцевого, эндоректального ультразвукового исследования, компьютерной томографии или МРТ малого таза.

Степень инвазии кишечной стенки (T) распределялась следующим образом: T2 — 3 (3,3%) случая, T3 — 64 (70,4%) и T4 — 24 (26,3%).

Наличие МРТ-признаков поражения ЛУ отмечено у 65 (71,4%) больных. У остальных 26 (28,6%) пациентов признаков поражения не было выявлено. Критерием поражения ЛУ являлся его размер.

Таблица 1. *Распределение больных по полу и возрасту*

Пол	Число больных по возрастным категориям (лет)					Всего	
	До 40	40–49	50–59	60–69	70 и >	Абс.	%
Мужчины	1	2	20	15	10	48	52,8
Женщины	–	1	15	24	3	43	47,2
Всего	1	3	35	39	13	91	100,0

МРТ выполняли на аппарате GE Signa Excite HD с напряженностью магнитного поля 1,5 Тл. При проведении исследования (поверхностная катушка) использовали импульсные последовательности: быстрое спин-эхо (FSE), а также градиентное эхо (GRE) с подавлением сигнала от жира. Толщина срезов составляла 3 мм. Для оценки местного распространения позиционирование выполняли в 2 направлениях: перпендикулярно оси опухоли и параллельно анальным сфинктерам прямой кишки. Исследование проводилось без дополнительного контрастирования.

У всех больных лечение начиналось с проведения неоадъювантной ХЛТ.

Предлучевая подготовка проводилась на рентгеновском аппарате CS-HS фирмы Toshiba, Япония.

Зонами облучения являлись первичная опухоль или ложе опухоли, а также регионарные ЛУ и область, прилежащая к крестцу. Дистанционное радиационное воздействие в зависимости от анатомо-топографических особенностей расположения опухоли — мишени осуществлялось на линейных ускорителях ЛУЭВ-15 и SL-75-5 до суммарной очаговой дозы 50,4 Гр.

Режим химиотерапии включал препарат Кселода по 625 мг/м^2 ежедневно в 2 приема в дни облучения.

МРТ проводилась через 8–10 нед после завершения химиолучевого лечения, непосредственно перед хирургическим вмешательством. Целью повторного

исследования было оценить степень регресса как первичной опухоли, так и метастатических ЛУ.

Оценка регресса опухоли проводилась с учетом RECIST (Response Evaluation Criteria in Solid Tumors — Критерии оценки ответа солидных опухолей) [15]:

– **полный клинический регресс (CR):** исчезновение всех измеряемых очагов;

– **частичный регресс (PR):** уменьшение измеряемых очагов на 30 % и более;

– **стабилизация процесса (SD):** уменьшение измеряемых очагов менее чем на 30 % или увеличение их менее чем на 20%;

– **прогрессирование заболевания (PD):** увеличение опухолевых очагов на 20 % и более.

Результаты патоморфологического исследования удаленного препарата сравнивались с данными МРТ, выполненной перед операцией. Все МРТ-заключения давались одним специалистом и включали оценку глубины инвазии кишечной стенки и наличие лимфаденопатии.

Результаты

При оценке результатов проведенной ХЛТ, выполненной через 8 нед после ее завершения, полный клинический регресс был достигнут у 15 (16,5 %) больных. Частичный регресс выявлен в 48 (52,8 %) случаях и стабилизация процесса — в 28 (30,7 %). Поражение ЛУ диагностировано у 25 (27,4 %) пациентов (табл. 2).

Все пациенты подвергались хирургическому вмешательству. У 54 больных была выполнена брюшно-промежностная экстирпация прямой кишки, 35 пациентов подверглись низкой передней резекции и в 2 случаях произведена брюшно-анальная резекция прямой кишки. При выполнении низкой передней резекции прямой кишки у 21 больного операция завершилась формированием превентивной трансверзостомы. У 2 пациентов разгрузочная колостома формировалась до начала лечения в связи с выраженным стенозом просвета кишки и угрозой развития обтурационной кишечной непроходимости. Также у 10 больных операция носила комбинированный характер или сопровождалась симультанным удалением других органов. При выполнении низкой передней резекции межкишечный анастомоз формировался с помощью циркулярного сшивающего аппарата диаметром 29 или 33 мм.

Патоморфологическое исследование удаленного препарата показало, что в 21 (23 %) случае имел место полный патологический регресс (pT0–N0), у 43 (47,2 %) больных отмечен частичный регресс и у 27 (29,6 %) больных опухолевая ткань значительно преобладала над фиброзной. Метастазы в регионарных ЛУ были обнаружены у 20 (21,9 %) пациентов. В 71 (78,1 %) случае признаков метастатического поражения ЛУ не выявлено. Мы отметили ряд наблюдений, когда после завершения ХЛТ по данным эндоскопического, пальцевого и МРТ-исследований регресс опухоли расценивался как частичный, но при патоморфологическом изучении препарата жизнеспособных опухолевых клеток в ней не было обнаружено. Данные изменения в стенке кишки расценивались как постлучевые.

Таблица 2. *Результаты неоадъювантной ХЛТ у больных РПК*

Метод исследования	Полный регресс		Частичный регресс		Стабилизация	
	Абс.	%	Абс.	%	Абс.	%
МРТ	15	16,5	48	52,8	28	30,7

Обсуждение

В последние годы МРТ стала «золотым стандартом» в оценке местно-регионарного распространения РПК. Это имеет важное практическое значение в выборе тактики лечения больных РПК вообще и варианта проведения лучевой терапии в частности. Наиболее актуальным является решение вопроса о взаимоотношении края опухоли и собственной фасции прямой кишки, так как это позволяет выделить из общей группы больных тех, у кого риск развития местного рецидива наиболее высок [16].

Для нас наибольший интерес представляла группа пациентов, у которых по данным различных обследований, выполненных после завершения ХЛТ, удалось достичь полного клинического регресса. По данным МРТ, пальцевого и эндоскопического исследования полный клинический регресс отмечен у 15 (16,5 %) больных. При патоморфологическом же исследовании удаленного препарата опухолевых клеток в нем не было обнаружено в 21 (23 %) случае. Все эти наблюдения отнесены к полному патологическому регрессу опухоли. Именно этот факт, по данным многих исследований, и определяет лучший результат комбинированного лечения у больных РПК [10, 17, 18].

В настоящее время хорошо известно, что определение характера регресса опухоли после ХЛТ затруднительно и неточно, поэтому многие авторы предпочитают оценивать частоту полного клинического регресса опухоли [19–21]. По нашим данным, чувствительность МРТ в прогнозировании полного патологического регресса опухоли равна 28,9 %, а специфичность — 96 %. Для оценки состояния ЛУ чувствительность равна 70,4 %, а специфичность — 77,3 %. При этом важно отметить, что позитивное предсказуемое значение в отношении первичной опухоли равняется 66,7 %, а в отношении поражения ЛУ — 70,4 %.

Несоответствие в клинической и патологической оценках степени регресса опухоли связано прежде всего с трудностями в дифференцировке постлучевых изменений в пределах кишечной стенки [22]. Частота погрешностей в оценке состояния ЛУ была несколько меньше, и связано это вероятнее всего с более доступным для МРТ измерительным параметром оценки

состояния ЛУ. Наши данные согласуются с результатами исследований M.H. Fuchsjager et. al. (2003) [17], K.T. Hoffmann et al. (2002) [23], которые сообщают об аналогичной оценке степени инвазии кишечной стенки и определении наличия метастазов в ЛУ. Подобное несоответствие результатов дооперационного стадирования и данных патоморфологического заключения связано, по мнению многих исследователей, с ограниченными возможностями МРТ дифференцировать жизнеспособную опухоль, фиброзно-некротические изменения и постлучевую воспалительную реакцию опухоли. Именно такие изменения в опухоли, обусловленные ХЛТ, чаще всего и приводят к неточным заключениям, особенно часто наблюдаемым при Т0–Т2 степени инвазии [24].

Заключение

ХЛТ позволила добиться значительного регресса опухоли у 70 % больных РПК.

МРТ малого таза без дополнительного контрастирования является весьма эффективным инструментом в первичной оценке степени местно-регионарного распространения РПК, включая отношение к мезоректальной фасции. Сложности в прогнозировании полного патологического регресса опухоли с помощью МРТ связаны прежде всего с проблемой дифференциальной диагностики между постлучевыми и опухолевыми изменениями кишечной стенки и окружающих тканей. Полученные нами результаты позволяют рекомендовать использование МРТ в сочетании с другими методами для определения или изменения изначально выбранного плана лечения.

В настоящее время мы продолжаем поиск новых режимов и совершенствование существующих методик выполнения магнитно-резонансного сканирования, которые могут позволить проводить более четкую дифференцировку между постлучевыми изменениями тканей и остаточной опухолью.

ЛИТЕРАТУРА

1. Злокачественные новообразования в России в 2004 году (заболеваемость и смертность). Под ред. В.И. Чиссова, В.В. Старинского. М.: Антиф, 2005. 258 с.
2. Sauer R., Becker H., Hohenberger W. et al. Preoperative versus postoperative chemoradiotherapy for rectal cancer. N Engl J Med 2004;351(17):1731–40.
3. Vauthey J.N., Marsh R.W., Zlotecki R.A. et al. Recent advances in the treatment and outcome of locally advanced rectal cancer. Ann Surg 1999;229(5):745–54.
4. Kapiteijn E., Marijnen C.A., Nastegaal I.D. et al. Preoperative radiotherapy combined with total mesorectal excision for resectable rectal cancer. N Engl J Med 200;345:638–46.
5. Perez R.O, Habr-Gama A., Proscurshim I. et al. Local excision for ypT2 rectal cancer — much ado about something. J Gastrointest Surg 2007;11:1431–40.
6. Chan A.K., Wong A., Jenken D. et al. Posttreatment TNM staging is a prognostic indicator of survival and recurrence in tethered or fixed rectal carcinoma after preoperative chemotherapy and radiotherapy. Int J Radiat Oncol Biol Phys 2005;61:665–77.
7. Kim D.W., Kim D.Y., Kim T.H. et al. Is T classification still correlated with lymph node status after preoperative chemoradiotherapy for rectal cancer? Cancer 2006;106:1694–700.
8. Stipa F., Chessin D.B., Shia J. et al. A pathologic complete response of rectal cancer to preoperative combined-modality therapy results in improved oncological outcome compared with those who achieve no downstaging on the basis of preoperative endorectal ultrasonography. Ann Surg Oncol 2006;13:1047–53.
9. Quirke P., Dixon M.F. The prediction of local recurrence in rectal adenocarcinoma by histopathological examination. Int J Colorectal Dis 1988;3(2):127–31.
10. Capirci C., Valentini V., Cionini L. et al. Prognostic value of pathologic complete response after neoadjuvant therapy in locally advanced rectal cancer: long-term analysis of 566 ypCR patients. Int J Radiat Oncol Biol Phys 2008;72(1):99–107.
11. Rödel C., Martus P., Papadoupolos T. et al. Prognostic significance of tumor regression after preoperative radiotherapy for rectal cancer. J Clin Oncol 2005;23(34):8688–96.
12. Chen C.C., Lee R.C., Lin J.K. et al. How accurate is magnetic resonance imaging in restaging rectal cancer in patients receiving preoperative combined chemoradiotherapy? Dis Colon Rectum 2005;48(4):722–8.
13. MERCURY study group. Diagnostic accuracy of preoperative magnetic resonance imaging in predicting curative resection of rectal cancer: prospective observational study. BMJ 2006;333(7572):779–84.
14. Smith N.J., Barbahano Y., Norman A.R. et al. Prognostic significance of magnetic resonance imaging-detected extramural vascular invasion in rectal cancer. Br J Surg 2007;95(2):229–36.
15. Eisenhauer E.A. et al. New response evalution criteria in solid tumors: revised RECIST guideline (version 1.1). Eur J Cancer 2009;45(2):228–47.
16. Blomqvist L., Machado M., Rubio C. et al. Rectal tumour staging: MR imaging using pelvic phased-array and endorectal coils vs endoscopic ultrasonography. Eur Radiol 2000;10(4):653–60.
17. Fuchsjäger M.H., Maier A.G., Schima W. et al. Comparison of transrectal sonography and double — contrast MR imaging when staging rectal cancer. Am J Roentgenol 2003;181(2):421–7.
18. Theodoropoulos G., Wise W.E., Padmanabhan A. et al. T-level downstaging and complete pathologic response after preoperative chemoradiation for advanced rectal cancer results in decreased recurrence and improved disease-free survival. Dis Colon Rectum 2002;45:895–903.
19. Garcia-Aguilar J., Hernandez de Anda E., Sirivongs P. et al. A pathologic complete response to preoperative chemoradiation is associated with lower local recurrence and improved survival in rectal cancer patients treated by mesorectal excision. Dis Colon Rectum 2003;46:298–304.
20. Crane C.H., Skibber J.M., Birnbaum E.H. et al. The addition of continuous infusion 5-FU to preoperative radiation therapy increases tumour response, leading to increased sphincter preservation in locally advanced low rectal cancer. Int J Radiat Oncol Biol Phys 2003;57:84–9.
21. Guillem J.G., Chessin D.B., Shia J. et al. Clinical examination following preoperative chemoradiation for rectal cancer is not a reliable surrogate endpoint. J Clin Oncol 2005;23:3475–9.
22. Habr-Gama A., Perez R.O., Nadalin W. et al. Operative versus nonoperative treatment for stage 0 distal rectal cancer following chemoradiation therapy: long-term results. Ann Surg 2004;240:711–7.
23. Hoffmann K.T., Rau B., Wust P. et al. Restaging of locally advanced carcinoma of the rectum with MR imaging after preoperative radio-chemotherapy plus regional hyperthermia. Strahlenther Oncol 2002;178(7):386–92.
24. Maier A.G., Barton P.P., Neuhold N.R. et al. Peritumoral tissue reaction at transrectal US as a possible cause of overstaging in rectal cancer: histopathologic correlation. Radiology 1997;203(3):785–9.

Электромиостимуляция в лечении инконтиненции у больных раком прямой кишки после брюшно-анальной резекции

Ю.А. Барсуков, З.З. Мамедли, А.В. Николаев, В.М. Кулушев, С.В. Поздняков
Отделение онкопроктологии ФГБУ РОНЦ им. Н.Н. Блохина РАМН, Москва

Контакты: *Заман Заурович Мамедли z.z.mamedli@gmail.com*

Цель исследования. *Оценить эффективность электромиостимуляции сфинктерного аппарата прямой кишки для лечения инконтиненции у больных раком прямой кишки (РПК) дистальной локализации после сфинктеросохраняющего лечения.*
Материалы и методы. *В исследование были включены 54 пациента, которым в период с конца 2008 г. по начало 2010 г. было проведено комплексное лечение РПК, включающее предоперационную лучевую терапию с последующей брюшно-анальной резекцией (БАР) прямой кишки.*
Результаты. *У всех больных по окончании процедуры электромиостимуляции зафиксировано уменьшение выраженности инконтиненции по шкале Векснера и улучшение качества жизни по шкале FIQL.*
Заключение. *Электромиостимуляция сфинктерного аппарата у больных после БАР прямой кишки эффективна и позволяет улучшить функциональные результаты и ускорить социальную реабилитацию.*

Ключевые слова: *анальная инконтиненция, электромиостимуляция, реабилитация, брюшно-анальная резекция*

Electromiostimulation of anal sphincter as a treatment option for fecal incontinence after ultra-low anterior resection

Y.A. Barsukov, Z.Z. Mamedli, A.V. Nikolayev, V.M. Kulushev, S.V. Pozdnyakov
Department of oncoproctology, N.N. Blokhin Russian Cancer Research Center,
Russian Academy of Medical Sciences, Moscow

Objective *of this study is investigation of effectiveness of electromiostimulation of anal sphincter for incontinence treatment after sphincter saving surgery for distal rectal cancer.*
Materials and methods. *54 patients after ultra-low anterior resection with hand-sewn coloanal anastomosis performed between end of 2008 till February of 2010 entered the trial. All patients received preoperative radiotherapy.*
Results. *All patients showed marked improvement in continence (according to Wexner scale) and higher quality of life after electromiostimulation (by FIQL score).*
Conclusion. *Electromiostimulation of anal sphincter for patients after ultra-low anterior resection is effective and allows improvement of functional results and accelerate social rehabilitation of this group of patients.*

Key words: *anal incontinence, electromiostimulation, ultra-low anterior resection*

В настоящее время отмечается неуклонный рост заболеваемости раком ободочной и прямой кишки во всех экономически развитых странах. По данным Всемирной организации здравоохранения, в мире ежегодно регистрируется более 600 тыс. случаев колоректального рака [1]. Тенденция роста заболеваемости отмечается и в России [1]. За период с 2001 по 2006 г. в России показатели заболеваемости раком прямой кишки (РПК) выросли у мужчин с 10,3 до 14,3%, у женщин с 7,6 до 8,7%, а прирост составил 13 и 7% соответственно.

Успехи современной онкологии, а именно: совершенствование хирургической техники, внедрение предоперационной лучевой терапии, совместно с различными радиомодификаторами [2], проведение неоадъювантной химиотерапии позволили повысить абластику оперативных вмешательств, снизить частоту возникновения локорегионарных рецидивов рака (до 1,5%) и увеличить частоту сфинктеросохраняющего лечения РПК (до 90%), особенно средне- и нижнеампулярной локализаций. Такой подход позволил повысить число пациентов, которым выполняются различные модификации сфинктеросохраняющих операций, среди которых применительно к больным раком средне- и нижнеампулярного отделов прямой кишки наиболее распространенной и, по нашему мнению, онкологически оправданной является брюшно-анальная резекция (БАР) прямой кишки.

Снижение частоты локорегионарных рецидивов и 97% 5-летняя выживаемость — эти оптимистические непосредственные и отдаленные результаты позволяют нам пропагандировать методику предоперационной термохимиолучевой терапии для применения в качестве лечения операбельного РПК дистальной локализации.

Однако в течение 1 года после лечения пациенты обращаются в поликлинику с жалобами на различную степень анальной инконтиненции. Всевозможные

рекомендации, такие как соблюдение диеты, периодические «высокие» клизмы помогают им улучшить качество жизни в послеоперационном периоде. Около 50 % пациентов к концу первого года после операции восстанавливают привычный режим дефекации. Оставшаяся половина, однако, продолжает испытывать определенный дискомфорт.

Электромиостимуляция мышц запирательного аппарата прямой кишки для лечения недостаточности разрабатывалась в Государственном научном центре колопроктологии с 1965 г. Были установлены оптимальные параметры стимулирующего тока, режимы стимуляции [3]. Однако все эти исследования проводились для изучения возможностей реабилитации больных с врожденными, ятрогенными повреждениями сфинктерного аппарата. Также немало исследований посвящено изучению электростимуляции для лечения инконтиненции за рубежом: для лечения послеродовой, врожденной и ятрогенной недостаточности сфинктера [4–6]. Мы не нашли в отечественной и иностранной литературе указаний на исследования по реабилитации больных РПК после БАР.

Материалы и методы

За период с января 2009 г. по октябрь 2010 г. электромиостимуляция проведена 54 пациентам, ранее перенесшим БАР (табл. 1). Пациенты не отбирались, все врачи отделения извещали пациентов о новом методе реабилитации, и таким образом, все больные, которым была выполнена БАР прямой кишки (проктэктомия с демукозацией анального канала и формированием сигмоанального анастомоза) становились участниками исследования.

Таблица 1. *Распределение больных по полу и возрасту*

Число пациентов	54 (100 %)
Мужчины	24 (44 %)
Женщины	30 (56 %)
Возраст (средний), лет	44

Оптимальным сроком для начала стимуляции был выбран период от 1 до 3 месяцев после операции. Данный интервал обосновывался тем, что это период наиболее выраженной анальной инконтиненции: после 3-го месяца начинается улучшение выраженности последней, а более раннему началу стимуляции препятствует заживление колоанального анастомоза.

Нами использовался аппарат для электромиостимуляции NeuroTrac ETS 0120 (Великобритания).

Аппарат для электромиографии состоит из регистрирующего электрода и преобразующего устройства с монитором, выводящим на экран оцифрованные показатели миографической активности. В нашей работе мы использовали аппарат в режиме «анальное недержание» — 4-секундная стимуляция с максимальной амплитудой до 80 мАм, затем 4-секундная пауза. Стимуляция проводилась ежедневно по 20 мин, всего 10 сеансов.

Таблица 2. *Шкала Векснера*

Контроль функции сфинктера прямой кишки	Частота неконтролируемых выделений				
	никогда	редко	иногда	часто	постоянно
Твердый стул	0	1	2	3	4
Жидкий стул	0	1	2	3	4
Газы	0	1	2	3	4
Использование прокладок	0	1	2	3	4
Влияние на качество жизни	0	1	2	3	4

Методика стимуляции заключалась в следующем: в анальный канал вводился электрод аппарата NeuroTrac ETS 0120, котрый соединялся с переносным компьютером с помощью оптико-волоконного кабеля посредством USB-адаптера. По просьбе врача пациент сжимал сфинктер, при этом на экране компьютера фиксировались волны (миограммы), отражающие электромиографическую активность мышц сфинктерного аппарата. Учитывая различную длину анального канала, данная процедура позволяла определить положение электрода, в котором регистрировалась наибольшая амплитуда волн, для того чтобы в этом положении начинать стимуляцию. Оценка анальной инконтиненции проводилась с помощью шкалы Векснера (Wexner) (табл. 2), по которой наилучший результат — это 0 баллов (больной не имеет эпизодов недержания ни одного из компонентов кишечного содержимого, не нуждается в ношении прокладок и изменении привычного стиля жизни), а наихудший результат оценивается в 20 баллов (больной не удерживает все компоненты кишечного содержимого 1 и более раз в день, нуждается в постоянном ношении прокладок и изменении привычного стиля жизни).

Оценка эффективности континенции дополнительно оценивалась по следующим 2 параметрам: пациенты опрашивались, в течение какого промежутка времени они могут удерживать клизму объемом 800–1000 мл. Также проводилось физическое определение силы сжатия анального сфинктера с помощью воздушного манометра, калиброванного в условных единицах.

Качество жизни пациентов оценено по опроснику FIQL (Fecal Incontinency Quality of Life scale) — основной шкале для изучения изменения показателей качества жизни у больных с анальной инконтиненцией.

Шкала имеет 4 подраздела (образ жизни, адаптация, депрессия и самооценка, разочарованность), включающие 29 пунктов. Максимально возможное количество баллов при ответе на все 29 пунктов составляет 4,1, что соответствует хорошему качеству жизни и отсутствию влияния на него недержания компонентов кишечного содержимого. Минимальное количество при условии ответа на все поставленные вопросы составляет 1. Это свидетельствует о выраженном влиянии анальной инконтиненции на все аспекты качества жизни больного, затронутые в шкале.

Результаты

Непосредственно после проведения полного курса электромиостимуляции все пациенты были опрошены.

Результаты оценки функции держания до и после курса электромиостимуляции приведены в табл. 3–4.

Как видно из представленных табл. 3 и рис. 1, пациенты отмечают значительное улучшение показателей анальной континенции, определяемой по шкале

Таблица 3. *Сравнительная оценка эффективности электромиостимуляции по шкале Векснера*

Шкала Векснера	Средний балл		Улучшение на		*P* (достоверность по Стьюденту)
	до	после	баллы	%	
Недержание твердого стула	2,96	1,14	1,82	61,5	0,0035
Недержание жидкого стула	3,59	1,92	1,67	46,5	0,0036
Недержание газов	3,44	1,55	1,89	55,0	0,002
Использование прокладок	3,66	2,14	1,52	41,5	0,0058
Качество жизни	2,92	1,55	1,37	47,0	0,0249
Сумма баллов	16,57	8,30	8,27	50	0,0063

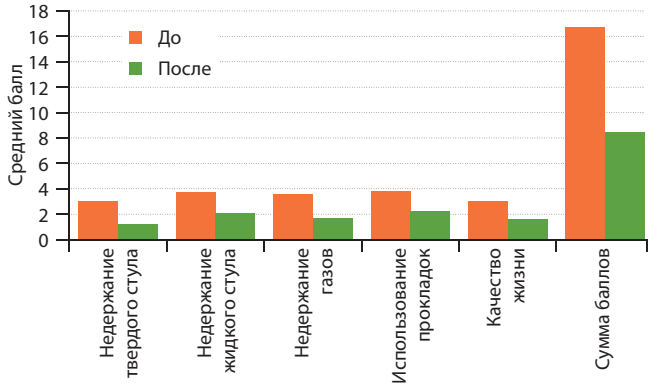

Рис. 1. *Показатели анальной континенции по шкале Векснера до и после курса электромиостимуляции*

Таблица 4. *Сравнительная оценка эффективности электромиостимуляции по дополнительным параметрам*

Дополнительные параметры	Средний балл		Улучшение на		*P* (достоверность по Стьюденту)
	до	после	баллы	%	
Время удержания клизмы	1,20	3,62	2,42	201,6	0,03
Анальная манометрия	1,52	2,40	0,88	58,0	0,0418

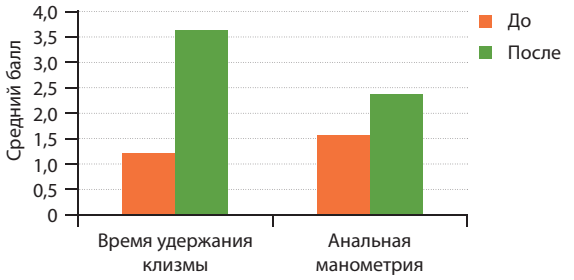

Рис. 2. *Показатели анальной континенции по дополнительным параметрам до и после курса электромиостимуляции*

Таблица 5. *Сравнительная оценка эффективности электромиостимуляции по шкале FIQL*

FIQL	Средний балл		Улучшение на		*P* (достоверность по Стьюденту)
	до	после	баллы	%	
Образ жизни	1,30	3,20	2,90	223,0	0,0024
Адаптация	1,33	3,22	1,89	142,0	0,023
Депрессия и самооценка	2,14	3,42	1,28	60,0	0,029
Разочарованность	1,33	3,33	2,00	150,0	0,0013
Общее кол-во баллов	1,49	3,27	1,78	119,5	0,0047

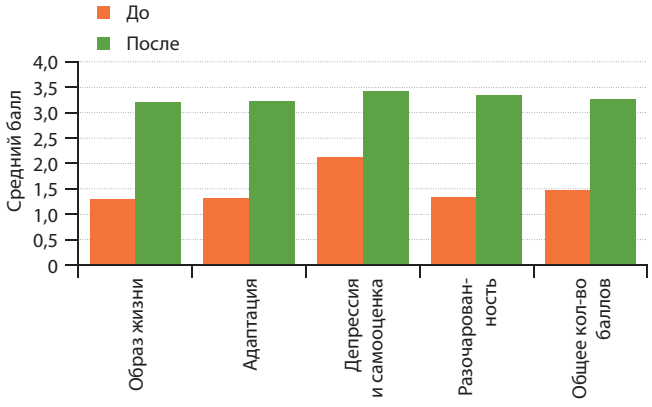

Рис. 3. *Показатели континенции по шкале FIQL до и после курса электромиостимуляции*

Векснера, причем этот показатель формируется за счет улучшения каждого из 5 показателей шкалы. Добавленные нами 2 показателя — время, в течение которого пациент способен удерживать клизму объемом 800—1000 мл, и показатель анальной манометрии — также улучшились, что свидетельствует об объективном эффекте стимуляции (табл. 4 и рис. 2).

При оценке эффективности электромиостимуляции по шкале FIQL также отмечено улучшение показателей континенции (табл. 5 и рис. 3).

Из табл. 5 видно, что различия по количеству баллов до начала лечения и после 10 сеансов электромиостимуляции являются значимыми и у пациентов наблюдается явная положительная динамика в оценке качества жизни. Суммарный показатель качества жизни по шкале FIQL улучшился в среднем более чем в 2 раза — на 120 %, что свидетельствует о достаточно выраженном влиянии электромиостимуляции.

Обсуждение

В настоящее время в связи с неуклонным ростом заболеваемости РПК и его «омоложением» очень важным является создание комплексных программ по его лечению, включающих все этапы — от неоадъювантного лечения, повышающего эффективность хирургической операции, до реабилитации, позволяющей максимально раннее возвращение к обычной жизни.

В нашем исследовании приведен первый опыт лечения инконтиненции у 54 пациентов после БАР прямой кишки. У всех больных отмечено улучшение функции держания, зафиксированное при проведении сравнительной оценки по шкале анальной инконтиненции Векснера. Также у всех пациентов установлено статистически значимое улучшение качества жизни на 120 % (по шкале FIQL).

Полученные оптимистические результаты и возможность амбулаторного применения позволяют рекомендовать метод электромиостимуляции для лечения инконтиненции у больных после выполненной БАР прямой кишки.

Возникающая инконтиненция являлась основным аргументом против выполнения данной операции при дистальной локализации рака. Улучшение функции держания за счет электромиостимуляции позволяет нам расширить показания к сфинктеросохраняющим операциям в условиях комплексного лечения.

ЛИТЕРАТУРА

1. Curado M.P., Edwards B., Shin H.R., Ferlay J., Heanue M., Boyle P., Storm H. Cancer Incidence in Five Continents. Vol. IX. IARC Scientific Publication, No. 160.
2. Барсуков Ю.А. Комплексное лечение больных раком прямой кишки с использованием полирадиомодификации и системного цитотоксического компонента в схемах неоадъювантной лучевой терапии. Онкол колопроктол 2011;1(1):5–10.
3. Дульцев Ю.В., Саламов К.Н. Анальное недержание. М.: Медицина, 1993. С. 130–133.
4. Hosker G., Norton C., Brazzelli M. Electrical stimulation for faecal incontinence in adults. Cochrane Database Syst Rev 2000; (2):CD001310.
5. Riedy L.W., Chintam R., Walter J.S. Use of a neuromuscular stimulator to increase anal sphincter pressure. Spinal Cord 2000; 38(12):724–7.
6. Mahony R.T., Malone P.A., Nalty J. et al. Randomized clinical trial of intra-anal electromyographic biofeedback physiotherapy with intra-anal electromyographic biofeedback augmented with electrical stimulation of the anal sphincter in the early treatment of postpartum fecal incontinence. Am J Obstet Gynecol 2004; 191(3):885–90.

Послеоперационные инфекционные осложнения у больных колоректальным раком: микробиологический мониторинг

Т.А. Белоусова, Т.Ю. Галунова
ФГБУ НИИ онкологии им. Н.Н. Петрова Минздравсоцразвития России, Санкт-Петербург

Контакты: *Татьяна Александровна Белоусова tania.belousova@mail.ru*

В статье приводятся данные микробиологического мониторинга перитонеального выпота в послеоперационном периоде у больных колоректальным раком. Показана целесообразность выполнения посевов перитонеального выпота и с учетом результатов рекомендуется коррекция антибактериальной терапии.

Ключевые слова: *колоректальный рак, перитонеальный выпот, микробиологический мониторинг, антибактериальная терапия*

The forecast of postoperative infectious complications and microbiological: monitoring in colorectal cancer patients

T.A. Belousova, T.Y. Galunova
N.N. Petrov Research Institute of Oncology, Ministry of Health and Social Development of Russia, St.-Petersburg

In the article data of microbiological monitoring of peritoneal effusion during postoperative period in patients with colorectal cancer is presented. Rationale for performing crops of peritoneal exudate was demonstrated in all groups of patients and antibacterial therapy should be corrected on its base.

Key words: *colorectal cancer, peritoneal effusion, microbiological monitoring, antibacterial therapy*

Введение

В результате метаанализа 98 зарубежных клинических исследований, в которые были включены в общей сложности 36 315 пациентов после оперативного лечения рака прямой кишки с 1990 по 2008 г., было показано, что послеоперационные инфекционные осложнения отмечались у 21% пациентов, включая поверхностные раневые инфекции, глубокие (органные/полостные) инфекции и сепсис [1]. При этом в большинстве случаев инфекции имели нозокомиальную природу, протекали крайне тяжело и плохо поддавались терапии в связи с высокой резистентностью возбудителей [2].

Цель исследования — определить прогностический фактор развития ранних послеоперационных инфекционных осложнений у больных раком толстой кишки в послеоперационном периоде. Определить частоту инфекционных осложнений после оперативного лечения рака толстой кишки.

Материалы и методы

Обследованы 73 пациента, прооперированных в клинике института с января по август 2011 г. Из них 47 (65%) больных были прооперированы по поводу рака ободочной кишки и 26 (35%) — по поводу рака прямой кишки. Были выполнены следующие операции: 21 передняя резекция прямой кишки, 5 брюшно-промежностных экстирпаций прямой кишки, 19 внутрибрюшных резекций сигмовидной кишки, 2 обструктивные резекции сигмовидной кишки по типу Гартмана, 19 правосторонних гемиколэктомий, 6 левосторонних гемиколэктомий и 1 резекция поперечной ободочной кишки. Среди исследуемой группы было 49% мужчин, в возрасте от 30 до 80 лет; 51% женщин, в возрасте от 34 до 85 лет.

Распределение по стадиям заболевания выглядело следующим образом (по системе TNM, 6-я редакция):

I стадия — 4,5%;
II стадия — 36,4%;
III стадия — 31,9%;
IV стадия — 27,3%.

В процессе исследования у больных выполнялись посевы перитонеального выпота из дренажей на 1, 2, 3, 4 и 5-е сутки после операции. Использовались закрытые стерильные дренажные системы с заменой дренажных резервуаров каждые 24 часа. Проводился мониторинг лабораторных клинических показателей, показателей общей воспалительной реакции организма больного — С-реактивного белка (СРБ), температуры тела.

Периоперационная антибиотикопрофилактика проводилась цефалоспоринами III поколения — цефтриаксоном или цефотаксимом 2 гр в/в, за 30–40 мин до операции. В послеоперационном периоде всем пациентам назначался цефотаксим 1 гр 2 раза в сутки в/м, 5 дней и метронидазол 500 мг 2 раза в сутки в/м, 5 дней.

Результаты

Из исследуемой группы пациентов ($n = 73$) положительные посевы определялись у 28 (38%) пациентов; при этом у большинства — 19 больных — посевы были положительными уже в 1, 2 и 3-е сутки после операции.

Осложнения в послеоперационном периоде

Операции	Положительный посев	Инфекционные осложнения	Поверхностная раневая инфекция	Глубокая (полостная) инфекция	Генерализованная инфекция (сепсис)
n = 73	38 %	21,9 %	12,3 %	6,8 %	2,7 %

Инфекционные осложнения в послеоперационном периоде развились у 16 (21,9 %) больных: нагноение послеоперационной раны (*n* = 9), абсцессы брюшной полости (*n* = 2), абсцесс забрюшинного пространства в сочетании с нагноением послеоперационной раны и циститом (*n* = 1), несостоятельность анастомоза с формированием абсцесса и в последующем толстокишечного свища (*n* = 2). Сепсис развился у 2 больных. Таким образом, из 73 пациентов поверхностные раневые инфекции развились у 12,3 %, глубокие у 6,8 %, а сепсис наблюдался в 2,7 % случаев (см. таблицу). Вышеуказанные осложнения развились у 13 из 28 больных с положительными посевами (в 46,4 % случаев) и у 3 (6,7 %) пациентов с отрицательными посевами.

В посевах преобладала следующая флора: *Escherichia coli, Enterococcus faecalis, Enterococcus faecium, Pseudomonas aeruginosa, Enterobacter cloacae* (рис. 1).

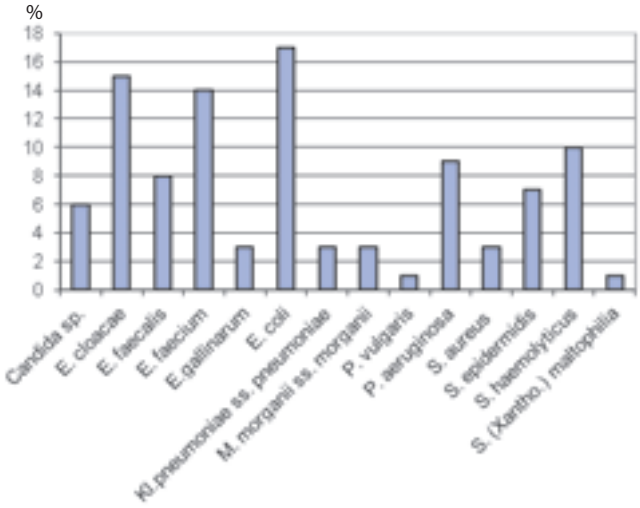

Рис. 1. *Микроорганизмы, высеваемые из отделяемого по дренажам из брюшной полости*

Грамотрицательная флора была чувствительна к карбапенемам (96 %), фторхинолону (100 % для *Ps. aeruginosa*, от 60 до 70 % для других грамотрицательных микроорганизмов), амикацину и тигециклину (рис. 2).

Чувствительность грамположительной флоры была иной: 100 % чувствительность определялась только к линезолиду, к ванкомицину — 96,6 %, к рифампицину — 83 %, к тетрациклину — 75 %; чувствительность к другим антибактериальным препаратам была менее 50 % (рис. 3).

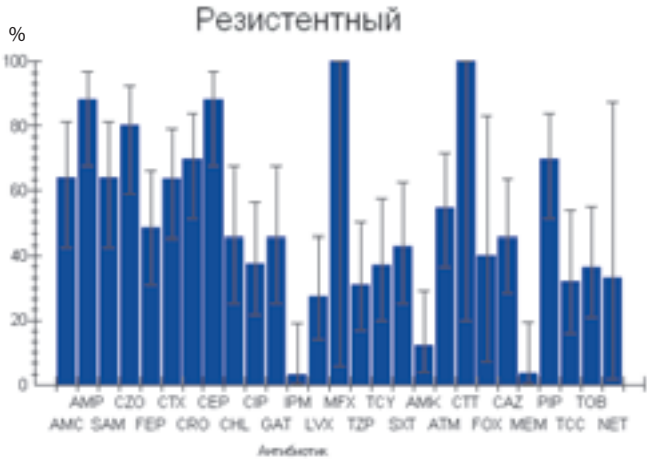

Рис. 2. *Грамотрицательные микроорганизмы*

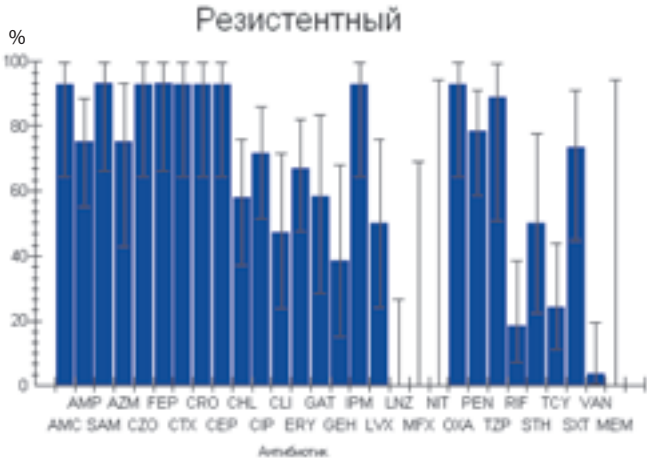

Рис. 3. *Грамположительные микроорганизмы*

Все 73 пациента получали в послеоперационном периоде антибактериальную терапию цефалоспоринами III поколения в сочетании с метронидазолом в течение 5 суток с целью предупреждения инфекционных осложнений. Результаты посевов перитонеального выпота можно было оценить уже через 24 часа — в случае отрицательного ответа, или через 48 часов — если проводилась верификация возбудителя и оценка его антибиотикочувствительности в случае положительного посева. Антибактериальная терапия продлялась еще на 5 дней после положительного посева в том случае, если на 3-и сутки в послеоперационном периоде сохранялись лейкоцитоз, повышение температуры тела более 37,5 °С, повышение уровня СРБ >70 мг/л.

Из 28 пациентов с положительными посевами у 20 (72 %) заменили антибактериальный препарат с учетом данных антибиотикограммы: в 60 % — на фторхинолоны, в 20 % — на карбапенемы и в 20 % — на антибактериальные препараты других групп (защищенные пенициллины, гентамицин, тетрациклин).

Обсуждение

Таким образом, на 2-е и 3-и сутки после операции по поводу рака толстой кишки целесообразно выполнять посев содержимого из дренажей (брюшной полости или пресакральных) и с учетом полученного ответа корректировать антибактериальную терапию, если существует необходимость в ее продлении. При получении положительного посева вероятность развития инфекционных осложнений при открытых операциях составляет 46,4 %; в случае отрицательного результата посева — у 6,7 % пациентов возможны гнойные осложнения в послеоперационном периоде. Частота развития инфекционных осложнений после открытых операций по поводу рака толстой кишки составляет 21,9 %: поверхностная раневая инфекция — 12,3 %, глубокая — 6,8 %, в 2,7 % наблюдается генерализация инфекционного процесса.

ЛИТЕРАТУРА

1. Paun B.C., Cassie S. et al. Risk factors for postoperative complications following rectal cancer surgery. Ann Surg 2010;251(5):807–18.
2. Schimpff S.C. Infections in cancer patients. Support Care Cancer 1994;2(2):94–104.

Возможности хирургического лечения больных местно-распространенным раком прямой кишки с вовлечением задней стенки мочевого пузыря

Е.В. Калинин, С.В. Антипова, А.Е. Калинин

Кафедра онкологии, радиологии и трансфузиологии Луганского государственного медицинского университета; Луганский областной клинический онкологический диспансер, Украина

Контакты: *Евгений Владимирович Калинин main2001@inbox.ru*

Цель исследования: *оптимизация хирургического лечения больных местно-распространенным колоректальным раком (КРР) с вовлечением задней стенки мочевого пузыря.*

Материалы и методы исследования. *В основу исследования положен анализ результатов комбинированного лечения 67 больных с местно-распространенным раком прямой кишки с вовлечением треугольника и шейки мочевого пузыря, которым в отделении общей хирургии ЛОКОД в период с 2000 по 2010 г. выполнены различные по объему радикальные операции. Все больные имели стадию процесса T3–4N0–2M0. Всем больным выполнены операции в объеме:*

1. Комбинированная брюшно-анальная резекция или брюшно-промежностная экстирпация прямой кишки с резекцией 2/3 мочевого пузыря (основная группа, 44 пациента).

2. Тотальная эвисцерация органов малого таза (контрольная группа, 23 пациента).

Результаты. *Проведение комбинированного хирургического вмешательства с резекцией стенки мочевого пузыря (основная группа) не привело к увеличению частоты послеоперационных осложнений, которые были диагностированы у 1 (2,27%) больного из 44. У пациентов, получавших оперативное лечение в объеме эвисцерации органов малого таза (контрольная группа), осложнения составили 4,34% (1 больной из 23). В обоих случаях имел место абсцесс малого таза с благоприятным исходом.*

Трехлетняя безрецидивная выживаемость в основной группе составила 55,3%, в контрольной — 74%.

Заключение. *Проведение эвисцерации органов малого таза при вовлечении в опухолевый процесс задней стенки мочевого пузыря не всегда оправданно. Мы считаем более целесообразным сохранять даже небольшую часть мочевого пузыря для лучшей реабилитации больного.*

Ключевые слова: *рак прямой кишки, местно-распространенный рак прямой кишки*

Possibilities of surgical treatment in patients with locally advanced rectal cancer with involvement of the posterior urinary bladder wall

E.V. Kalinin, S.V. Antipova, A.E. Kalinin

Department of Oncology, Radiology, and Transfusiology, Lugansk State Medical University; Lugansk Regional Clinical Oncology Dispensary, Ukraine

The aim of investigation *is the optimization of surgical treatment of patients with locally advanced rectal cancer with the involvement of posterior wall of urinary bladder.*

Materials and methods. *The basis of investigation is the analysis of results of combined treatment of 67 patients with locally advanced rectal cancer involving triangle and cervix of urinary bladder. Radical operations of different volume were carried out in the department of common surgery during a period from 2000 till 2010. All patients had T3–4N0–2M0 rectal cancer. Following types of surgery have been performed:*

1. Ultra-low anterior resection with coloanal anastomosis or abdomino-perineal excision combined with resection of 2/3 of urinary bladder — main group (44 patients);

2. Pelvic exenteration — control group (23 patients).

Results. *The application of combined surgical intervention with the resection of posterior wall of urinary bladder didn't lead to the increased post operative complications rate, which were diagnosed in 1 (2.27%) of 44 patients in the main group. The patients, which had the operative treatment in the volume of pelvic exenteration (control group), had a complication rate of 4.34% (1 patient). In both cases, pelvic abscess of with a favorable outcome took place.*

Three-year disease-free survival rate in main investigated group was 55.3%, in control group (23 patients) — 74%.

Conclusion. *The investigation showed that pelvic exenteration for locally advanced rectal cancer involving posterior wall of the bladder is not always justified. We consider, that it's more reasonable to save even small part of urinary bladder for the better patients rehabilitation.*

Key words: *rectal cancer, locally advanced rectal cancer*

Введение

Заболеваемость колоректальным раком (КРР) неуклонно растет во всех экономически развитых странах. Ежегодный прирост заболеваемости раком толстой кишки в мире за последние 15 лет составляет в среднем около 3%. Заболеваемость населения Украины за последние 4 года выросла на 13% у мужчин и на 14% у женщин. Доля местно-распространенных форм КРР колеблется от 35 до 43%, при этом постепенно увеличивается [1, 5, 6]. По данным ряда авторов, в 5–6% наблюдений при КРР в процесс вовлекается мочевой пузырь [1, 4, 8]. Однако можно предположить,

что данные показатели далеки от истинного положения дел, так как в подавляющем большинстве случаев первичная опухоль признается нерезектабельной, местно-распространенный характер КРР указывается без детализации вовлеченных в процесс соседних органов. До настоящего времени операцией выбора при раке прямой кишки (РПК) с вовлечением в опухолевый процесс задней стенки мочевого пузыря остается эвисцерация таза. С этим заключением можно не согласиться, так как в некоторых случаях возможно выполнение резекций задней и боковых стенок мочевого пузыря с пластикой. Использование в качестве пластического материала различных отделов тонкой или толстой кишки вполне себя оправдывает.

Если комбинированную операцию удалось выполнить в радикальном объеме, 5-летняя выживаемость больных колеблется от 24 до 74 % [6, 14]. Однако возможность появления рецидивов после такого рода оперативных вмешательств составляет около 30 % [8]. Это результаты рандомизированных исследований, проведенных в различных клиниках мира. Причиной возникновения рецидивов после эвисцерации органов малого таза чаще всего являются имплантационные метастазы; метастазы, оставшиеся на стенках таза. В случае, когда выполнена резекция мочевого пузыря, можно предположить нерадикальность выполнения оперативного вмешательства (опухоль в крае резекции) или наличие имплантационных метастазов.

Однако эвисцерация относится к числу чрезвычайно травматичных хирургических вмешательств, отличающихся большой кровопотерей, возникновением весьма грозных интра- и послеоперационных осложнений, летальностью, и в конечном итоге имеющих несомненный инвалидизирующий характер. Качество жизни, несмотря на весь арсенал пластических и реконструктивных операций, после эвисцерации органов малого таза оставляет желать лучшего. Возможная перспектива пожизненного наличия 2 стом (урино- и колостомы) при отсутствии возможности проведения реконструктивного этапа операции является одной из основных причин отказа больных от предлагаемой радикальной операции. За последние годы, благодаря разработке и успешному внедрению в клиническую практику целого ряда одномоментных реконструктивно-восстановительных вмешательств, направленных на восстановление функционирования желудочно-кишечного тракта и мочевыделительной системы, достигнуты несомненные успехи в полноценной реабилитации пациентов [2, 3, 7, 9].

До конца не решена проблема выбора показаний к проведению эвисцерации малого таза. К сожалению, только интраоперационно, после ревизии, можно определить возможность выполнения такого рода вмешательства. Но опять же, это может быть субъективным мнением, и оно зависит от опыта, знаний и умения оперирующего хирурга [8]. В последние годы в ряде сообщений [12, 13] авторами высказывается мысль о возможности выполнения резекции стенок пузыря вместо цистэктомии при лечении местно-распространенного КРР с вовлечением задней стенки мочевого пузыря. По нашим наблюдениям, стенка пузыря обладает хорошей эластичностью и хорошо и быстро заживает. Предпочтение следует отдавать методам, предусматривающим использование других органов или их части для закрытия образовавшегося дефекта собственной стенки мочевого пузыря [11, 10]. Даже в условиях недостаточно герметично воссозданного неоциста — мочевого резервуара происходит эффективное заживление дефекта, хотя для этого требуется продолжительный срок (около 2–3 мес). Часто прорастание рака в мочевой пузырь носит неистинный характер, а интимное вовлечение в опухолевый конгломерат происходит за счет воспалительного компонента. Естественно возникает вопрос: как поступить в этом случае? Конечно удалить опухоль с резекцией стенки мочевого пузыря, и, естественно, не выполнять эвисцерации. До оперативного вмешательства проводится весь комплекс обследования (цистоскопия, трансректальное, ультразвуковое исследование, компьютерная томография, магнитно-резонансная томография и т. д.), но ни одно обследование не дает нам четкой информации о характере прорастания. При цистоскопии видны изменения рельефа слизистой, ее цвета, структуры. Результаты биопсии из стенки мочевого пузыря могут быть отрицательными. Это можно расценить как воспалительный компонент опухоли. Но никто не может гарантировать отсутствие прорастания опухоли прямой кишки до мышечной стенки мочевого пузыря, без вовлечения слизистой, с которой мы брали биопсию. Оперативное лечение, в данном случае без резекции мочевого пузыря, будет нерадикальным, часть опухоли останется на стенке пузыря и будет причиной рецидива опухоли.

Отсутствие единой стратегии выбора метода радикального лечения местно-распространенного рака органов малого таза свидетельствует о необходимости разработки целого ряда актуальных вопросов по этой теме. Во-первых, нет четкой схемы дооперационного обследования; во-вторых, не выработаны показания к выполнению эвисцерации органов малого таза; в-третьих, не разработаны возможные схемы оперативной тактики при резекции мочевого пузыря с восстановлением функции мочевыделительной системы и желудочно-кишечного тракта; в-четвертых, финансовая сторона лечения данной категории больных.

Все вышеуказанное свидетельствует о несомненной актуальности данной проблемы и поиска оптимальных методов хирургического лечения местно-распространенного КРР с вовлечением в процесс задней стенки мочевого пузыря.

В задачи нашего исследования входило:

1. Определить характер и причины вовлечения мочевого пузыря в опухолевый процесс при местно-распространенном КРР.

2. Разработать критерии выбора объема комбинированных операций при местно-распространенном опухолевом процессе с вовлечением стенки мочевого пузыря.

3. Изучить непосредственные результаты операций.

4. Оценить отдаленные результаты лечения данной категории больных.

В своей работе мы не рассматривали вопросы комбинированного хирургического лечения местно-распространенного КРР с прорастанием опухоли в верхушку мочевого пузыря.

Такого рода вмешательство требует от хирурга навыков работы в онкоурологии, онкогинекологии и онкопроктологии. Прежде всего необходимо учитывать, что сохранение даже небольшого участка слизистой мочевого пузыря или части его стенки дает больше шансов на полноценную реабилитацию больного, в некоторых случаях с сохранением половой, мочеиспускательной функций.

Материалы и методы исследования

В основу исследования положен анализ результатов комбинированного лечения 67 больных местно-распространенным РПК с вовлечением треугольника и шейки мочевого пузыря, которым в отделении общей хирургии в период с 2000 по 2010 г. выполнены различные по объему радикальные операции. Все пациенты имели стадию процесса T3–4N0–2M0. Всем больным выполнены операции в объеме:

1. Комбинированная брюшно-анальная резекция или брюшно-промежностная экстирпация прямой кишки с резекцией большей части мочевого пузыря (основная группа, 44 пациента);

2. Эвисцерация органов малого таза (контрольная группа, 23 больных).

По результатам гистологического заключения: в основной группе 34 (77,27 %) пациента имели высокодифференцированную аденокарциному, 10 (22,72 %) — низкодифференцированную; в контрольной группе — 9 (39,14 %) и 14 (60,86 %) пациентов соответственно.

Наиболее неблагоприятная ситуация — поражение регионарных лимфатических узлов (ЛУ) (T3–4N1–2M0) — встречалась у пациентов в обеих группах. При отсутствии поражения регионарных ЛУ (T3–4N0M0) достоверно имело место более благоприятное течение заболевания. Распределение больных в зависимости от количества метастазов в регионарные ЛУ представлено в табл. 1.

Наибольшую группу больных составляют пациенты с отсутствием метастазов в регионарные ЛУ. Однако во время оперативного вмешательства были выявлены увеличенные ЛУ, в гистологическом заключении у них была отмечена гиперплазия без признаков метастатического поражения. Возникает вопрос, что же такое гиперплазия ЛУ с точки зрения онколога? Возможно, именно гиперплазия служит одним из механизмов защитной реакции организма на наличие опухолевого процесса. Вероятно, и воспалительный компонент в опухоли является вторым защитным механизмом в комплексной защитной реакции. Как правило, оба эти компонента присутствуют при гистологическом заключении удаленного препарата.

Таблица 1. *Распределение больных в зависимости от количества метастазов в регионарных ЛУ*

Количество метастазов	Группы больных	
	основная (n = 44)	контрольная (n = 23)
N0	26 (59,09 %)	12 (52,17 %)
N1	12 (27,27 %)	7 (30,43 %)
N2	6 (13,64 %)	4 (17,4 %)

Мы исследовали влияние локализации первичного очага опухоли на возможность распространения злокачественного процесса.

Все больные были распределены по локализации опухолевого процесса (табл. 2).

Таблица 2. *Распределение больных в зависимости от локализации процесса*

Локализация	Группы больных	
	основная (n = 44)	контрольная (n = 23)
Среднеампулярный	9 (20,45 %)	–
Верхнеампулярный	21 (47,72 %)	19 (82,60 %)
Ректосигмоидный	14 (31,83 %)	4 (17,40 %)

Исследование проведено для оценки влияния локализации процесса, при прочих равных условиях, на прогноз течения заболевания. В нашем случае локализация опухоли не имела столь существенного значения на прогноз. Хотя наши ранее проведенные исследования, посвященные влиянию локализации опухолевого процесса на регионарное метастазирование, показали, что наибольшим индексом метастазирования обладают верхнеампулярный отдел, ректосигмоидный отдел — до 67 %.

Распределение больных в зависимости от глубины прорастания опухоли и наличия воспалительного компонента представлено в табл. 3.

В основной группе опухоли с воспалительным компонентом встречались у 25 (56,82 %) пациентов, в контрольной — у 19 (82,60 %). Присутствие воспалительного компонента в опухоли в сочетании с глубиной инвазии T3–4 предполагает границы отступа от опухолевого конгломерата 2 см. Мы считаем это

Таблица 3. *Распределение больных в зависимости от глубины прорастания опухоли и наличия воспалительного компонента*

Глубина прорастания	Группы больных	
	основная (*n* = 44)	контрольная (*n* = 23)
T3 с воспалительным компонентом	11 (25 %)	10 (43,47 %)
T3 без воспалительного компонента	8 (18,18 %)	–
T4 с воспалительным компонентом	14 (31,82 %)	9 (39,14 %)
T4 без воспалительного компонента	11 (25 %)	4 (17,39 %)

оправданным, потому что, во-первых, на расстоянии 2 см от края опухоли мы не обнаруживали опухолевых клеток (R0), во-вторых, обнаруживаемые элементы воспаления в крае резекции не препятствовали наложению первичного анастомоза.

Форма роста опухоли имела значение, поэтому мы провели собственное исследование. Мы сравнивали экзо-эндофитную и смешанную форму роста опухоли. В табл. 4 приведены данные о частоте встречаемости различных форм опухоли.

Таблица 4. *Частота встречаемости различных форм КРР в зависимости от типа роста*

Тип роста опухоли	Группы больных	
	основная (*n* = 44)	контрольная (*n* = 23)
Экзофитный	34 (77,27 %)	20 (86,96 %)
Эндофитный	2 (4,55 %)	1 (4,34 %)
Смешанный	8 (18,18 %)	2 (8,69 %)

Можно констатировать, что экзофитная форма роста опухоли встречается наиболее часто. Недостаточное количество наблюдений смешанной и эндофитной формы роста не дает нам право констатировать влияние на прогноз именно этих форм злокачественного роста при местно-распространенном РПК.

Результаты

Проведение комбинированного хирургического вмешательства с резекцией стенки мочевого пузыря сопровождалось послеоперационным осложнением, которое диагностировано у 1 пациента (2,27 %) основной группы. У пациентов, получавших оперативное лечение в объеме эвисцерации органов малого таза (контрольная группа), частота осложнений составила 4,34 % (1 больной). В обоих случаях имел место пресакральный абсцесс. На продолжительность послеоперационного периода и длительность лечения эти 2 осложнения не повлияли. Оба пациента выписаны на 14-е сутки после операции. Установлено, что у больных с локализацией опухоли в среднеампулярном отделе (34 %) чаще поражаются ЛУ, чем при верхнеампулярной локализации (26 %). Отмечено увеличение частоты поражения регионарных ЛУ при размерах опухоли > 5 см — 34 %. Частота метастатического поражения регионарных ЛУ при прорастании опухолью всех слоев кишечной стенки с инфильтрацией параректальной клетчатки (T4) возникает в 2 раза чаще (33 %), чем при прорастании всех слоев стенки кишки без инфильтрации клетчатки (16 %). Проведенные исследования позволяют определить связь частоты метастатического поражения регионарных ЛУ со степенью дифференцировки опухоли: при низкодифференцированной аденокарциноме у каждого второго больного (52 %) выявлялись метастазы в локорегионарных ЛУ, а при умеренно-дифференцированной — у 26 % пациентов. Таким образом, полученные данные позволяют выделить группу больных, у которых риск возникновения рецидивов рака представляется повышенным из-за высокой вероятности метастатического поражения регионарных ЛУ: 1) протяженность опухоли > 5 см; 2) низкая локализация; 3) инфильтрация параректальной клетчатки; 4) низкая степень дифференцировки.

Частота вовлечения задней стенки мочевого пузыря в опухолевый процесс при местно-распространенном КРР достигает 18–19 %.

Причинами вовлечения при местно-распространенном КРР задней стенки мочевого пузыря в 11,5 % наблюдений является прорастание первичной опухоли в орган, а в 88,5 % — перифокальный воспалительный процесс.

Объем вмешательства на мочевом пузыре при комбинированном хирургическом лечении местно-распространенного КРР и достижении адекватных по отношению к первичной опухоли краев (в данном случае речь идет о 2 см) удаленного операционного препарата целесообразно ограничить резекцией мочевого пузыря единым блоком вместо цистэктомии. В случае вовлечения в опухолевый процесс стенки мочевого пузыря без ультразвуковых признаков инфильтрации мышечного и слизистого слоев, при воспалительном компоненте прорастания, объем резекции может быть ограничен удалением опухоли толстой кишки с резекцией пораженных тканей.

Прорастание КРР в заднюю стенку мочевого пузыря на большом протяжении без вовлечения в процесс шейки последнего и уретры является показанием к субтотальной его резекции. В случае проведения гемирезекции или субтотальной резекции мочевого пузыря мы использовали илеоцекальный сегмент для пластики мочевого пузыря. Пересадку мочеточников проводили по общепринятой методике.

При комбинированном хирургическом лечении местно-распространенного КРР с резекцией мочевого пузыря 3-летняя безрецидивная выживаемость составляет 55,3 % (см. рисунок)

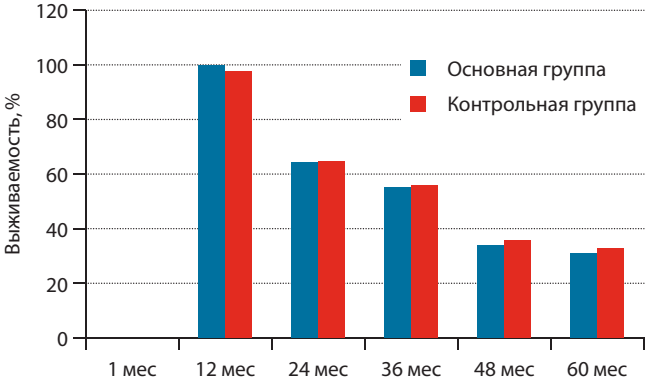

Трехлетняя безрецидивная выживаемость больных в зависимости от вида лечения

Обсуждение

Хирургический метод лечения РПК с вовлечением задней стенки мочевого пузыря является стандартом в терапии данного заболевания и составляет основной компонент лечения данной категории больных. В хирургическом лечении РПК произошли определенные позитивные изменения, связанные с оптимизацией показаний к органосохраняющим операциям. Применение высоких хирургических технологий с современными достижениями лучевой и лекарственной терапии позволяет добиться значительных успехов в лечении больных с местно-распространенным РПК. Проведенный анализ литературы свидетельствует об остром интересе онкологов к проблеме хирургической реабилитации больных.

Частота послеоперационных осложнений после комбинированных вмешательств по поводу местно-распространенного рака толстой кишки с резекцией мочевого пузыря без вскрытия просвета составила 20,8 %, с полностенной резекцией — 24,3 %, а с субтотальной резекцией и формированием микроцист возрастает до 44,8 %.

При комбинированном хирургическом лечении местно-распространенного КРР с резекцией мочевого пузыря 3-летняя безрецидивная выживаемость составляет 55,3 %.

Выбор объема резекции мочевого пузыря определяется после максимальной мобилизации мочеточников в дистальном направлении до места впадения в мочевой пузырь или зоны инфильтрации, а также выделения задней и боковых полуокружностей кишки в межфасциальном пространстве с мезоректумэктомией.

Латеральные границы полнослойной резекции мочевого пузыря должны составлять не менее 2 см от зоны инфильтрации, при субтотальных резекциях необходима дополнительная мобилизация мочевого пузыря с пересечением и перевязкой верхних пузырных артерий.

Во всех случаях полнослойной резекции мочевого пузыря необходимо выполнять катетеризацию мочеточников до лоханки почки, а также дренировать мочевой пузырь уретральным катетером.

В случае возникновения несостоятельности швов мочевого пузыря в подавляющем большинстве случаев не требуется выполнения повторных хирургических вмешательств. Данное осложнение может быть купировано путем продолженной противовоспалительной терапии и пролонгированным дренированием мочевого пузыря.

Выводы

1. Истинное прорастание опухоли прямой кишки в стенку мочевого пузыря наблюдается в 11,5 %.
2. Границами адекватной резекции стенки мочевого пузыря является отступ 2 см от края опухолевого роста при местно-распространенном КРР.
3. По возможности необходимо оставлять часть передней стенки мочевого пузыря для формирования неоциста.

ЛИТЕРАТУРА

1. Аглуллин И.Р., Тазиев Р.М. Эвисцерация и одномоментная пластика тазовых органов при хирургическом лечении местно-распространенного рака. Материалы V съезда онкологов России. Казань, 2000. Т. 3, с. 353–55.
2. Гоцадзе Д.Т. Экзентерация органов таза и ее модификации. Вопр онкол 1997; 43(6):653–6.
3. Ионова Т.И., Новик А.А., Сухонос Ю.А. Понятие качества жизни больных онкологического профиля. Онкология 2000;1–2:25–8.
4. Одарюк Т.С., Воробьев Г.И., Шелыгин Ю.А. и др. Хирургия рака прямой кишки. М.: ООО «Дедалус», 2005. 256 с.
5. Одарюк Т.С., Царьков П.В., Нечушкин М.И., Жарков Е.Е., Рыбаков Е.Г. Эвисцерация таза при местно-распространенном раке прямой кишки с прорастанием в мочевой пузырь. Хирургия 1999;7:58–63.
6. Симонов Н.Н., Гуляев А.В., Правосудов И.В. и др. Эффективность комбинированных резекций и экзентераций органов малого таза как этапа комплексного лечения распространенных злокачественных опухолей прямой кишки и женских гениталий. Вопр онкол 2000;2:224–9.
7. Стаховский Е.О., Карпенко Е.С., Пирогов В.О. и др. Резервуарная функция илеального мочевого пузыря. Урология 2000;4:21–5.
8. Царюк В.Ф. Современные тенденции лечения местно-распространенного рака прямой кишки. ESO. Колоректальный рак: Материалы конф. М., 2000. С. 1–4.
9. Широкорад В.И., Минаев И.И., Демин Д.И., Долгих В.Т. Метод хирур-

гической реабилитации больных после комбинированных операций на органах малого таза. Бюллетень СО РАМН 2003; 4(110):82–7.
10. Carne P.W., Frye J.N., Kennedy-Smith A. et al. Local invasion of the bladder with colorectal cancers: surgical management and patterns of local recurrence. Dis Colon Rectum 2004;47(1):44–7.
11. Fujisawa M., Nakamura T., Ohno M. et al. Surgical management of the urinary tract in patients with locally advanced colorectal cancer. Urology 2002; 60(6):983–7.
12. Harada K., Sakai I., Muramaki M. et al. Reconstruction of urinary tract combined with surgical management of locally advanced non-urological cancer involving the genitourinary organs. Urol Int 2006;76(1):82–6.
13. Houvenaeghel G., Moutardier V., Karsenty G. et al. Major complications of urinary diversion after pelvic exenteration for gynecologic malignancies: a 23-year mono-institutional experience in 124 patients. Gynecol Oncol 2004;92(2):680–3.
14. Lehnert T., Methner M., Pollok A. et al. Multivisceral resection for locally advanced primary colon and rectal cancer: an analysis of prognostic factors in 201 patients. Ann Surg 2002;235(2):217–25.

Хирургическое лечение рака ободочной кишки: анализ отдаленных результатов

В.В. Пророков, А.В. Николаев, О.А. Власов
ФГБУ РОНЦ им. Н.Н.Блохина РАМН, Москва

Контакты: *Василий Васильевич Пророков prorokov@oncoproct.ru*

В статье проанализированы отдаленные результаты хирургического лечения рака ободочной кишки на основе данных длительного (более 20 лет) наблюдения за больными, которым были выполнены радикальные оперативные вмешательства. Показана частота различных локализаций рака в отделах ободочной кишки, ее зависимость от возраста пациентов, а также зависимость результатов лечения и прогноза главным образом от стадии заболевания.

Ключевые слова: *рак ободочной кишки, хирургическое лечение, отдаленные результаты лечения*

Surgical treatment of colon cancer: analysis of long-term outcome

V.V. Prorokov, A.V. Nikolayev, O.A. Vlasov
N.N. Blokhin Russian Cancer Research Center, Russian Academy of Medical Sciences, Moscow

Long-term outcome of radical surgical treatment of colon cancer with more than 20-year follow-up is presented in the article. Association of colon cancer localization with regard to patient age distribution; association of treatment outcome and patient prognosis with regard to disease stage are analyzed.

Key words: *colon cancer, surgical treatment, long-term outcome*

Операция остается ведущим и наиболее эффективным методом лечения рака ободочной кишки (РОК). Радикальное хирургическое вмешательство предусматривает удаление первичной опухоли в пределах здоровых тканей одним блоком с регионарными лимфатическими узлами (ЛУ), локализующимися по ходу сосудов, питающих те или иные отделы ободочной кишки. В таких ЛУ могут быть метастазы. В связи с этим при локализации первичной опухоли в правой половине ободочной кишки выполняется правосторонняя гемиколэктомия; при локализации опухоли в левой половине — левосторонняя гемиколэктомия; при раке дистальных отделов сигмовидной кишки выполняется резекция сигмовидной кишки; при раке поперечной ободочной кишки операцией выбора является либо гемиколэктомия справа или слева, либо субтотальная колэктомия с формированием илеосигмоанастомоза. Такие объемы оперативных вмешательств стандартны для соответствующих локализаций РОК и диктуются онкологическими принципами радикальности хирургического лечения (принципами зональности и футлярности).

Статистические данные последних лет свидетельствуют о неуклонном росте онкологической заболеваемости. К 2020 г. ожидаемое количество вновь выявленных онкологических больных составит 15 млн в год и количество смертей от рака возрастет до 12 млн [1]. Прирост абсолютного числа заболевших РОК в России с 2003 по 2008 г. составил 11,6 % у мужчин и 13,4 % у женщин, раком прямой кишки — 8 % и 5 % соответственно. На сегодняшний день колоректальный рак твердо занимает 2-е место среди всех онкологических заболеваний [2].

Показателями эффективности лечения онкологических больных служат отдаленные результаты. Один из таких критериев – продолжительность жизни больных после радикального хирургического лечения. Одной из важных сторон, влияющих на отдаленные результаты хирургического лечения, является определение стадии заболевания, которая может быть уточнена только при морфологическом исследовании операционного материала. Принятый международный критерий определения 5-летней выживаемости больных вполне оправдывает себя при изучении отдаленных результатов. Вместе с этим определение более поздней выживаемости (свыше 10 лет) позволяет еще убедительнее показать современные возможности хирургического лечения больных РОК.

Пациенты и методы

По нашим данным, более чем у 70 % больных РОК диагностируется на поздних стадиях — T3–4N0–2M0 (B и C по Dukes).

В основу нашей работы положены данные 298 больных первичным РОК, находившихся в хирургической клинике № 3 РОНЦ им. Н.Н. Блохина РАМН с 1987 по 2002 г. Все больные были подвергнуты радикальному хирургическому лечению. В исследование были включены пациенты только с распространенным РОК (стадии T3–4N0M0 и T3–4N1–2M0 или, соот-

ветственно, стадии B и C по Dukes) в возрасте не старше 70 лет. У всех больных морфологически была аденокарцинома различной степени дифференцировки. Со стадией B было 226 (75,8 %) больных, а со стадией C — 72 (24,2 %). Определение стадии производилось только после морфологического исследования операционного материала. Наиболее часто раком поражаются левые отделы ободочной кишки. Из 298 больных поражение опухолью правых отделов кишки составило 36,9 %, левых отделов — 59,7 %; рак поперечной ободочной кишки был в 3,4 % случаях. При этом отмечено, что у больных старшей возрастной группы реже поражался левый отдел по сравнению с правым при сохранении той же частоты развития рака поперечной ободочной кишки.

Результаты

Отдаленные результаты после радикальной операции определяются развитием рецидивов и метастазов. Динамическое наблюдение за радикально оперированными больными позволило не только диагностировать рецидивы или метастазы, но и изучить сроки их возникновения. Прослеженность свыше 5 лет составила 95 %, а максимальный период наблюдения оперированных больных — более 20 лет. Данные о частоте рецидивов и метастазов в зависимости от стадии заболевания представлены на рис. 1.

Всего прогрессирование заболевания (рецидивы или метастазы) развилось у 46 (15,4 %) больных, однако достоверных различий отдельно по частоте рецидивов и метастазов между стадиями B и C не получено. В 23,4 % наблюдений развитие рецидивов и метастазов регистрировали в первые 3 года наблюдений.

Зависимость частоты развития рецидивов и метастазов у радикально оперированных больных РОК от объема выполненной операции представлена на рис. 2.

Достоверных различий в частоте прогрессирования заболевания (рецидивы и/или метастазы) при операциях на правой половине ободочной кишки по сравнению с левой половиной не получено (соответственно 13,6 % и 15,3 %).

Как было отмечено ранее, основным показателем эффективности лечения онкологических больных служат показатели выживаемости. Кумулятивная выживаемость была изучена у радикально оперированных больных РОК в зависимости от стадии опухолевого заболевания. Выживаемость была рассчитана по методу Kaplan—Meier при стадиях B и C по Dukes. Эти данные представлены на рис. 3.

Различия по общей кумулятивной выживаемости между группами больных со стадией B и C статистически достоверны ($p = 0{,}002$).

Скорректированнная безрецидивная выживаемость — это учет больных, умерших от основного заболевания или имеющих рецидив заболевания. При изучении безрецидивной скорректированной выживаемости

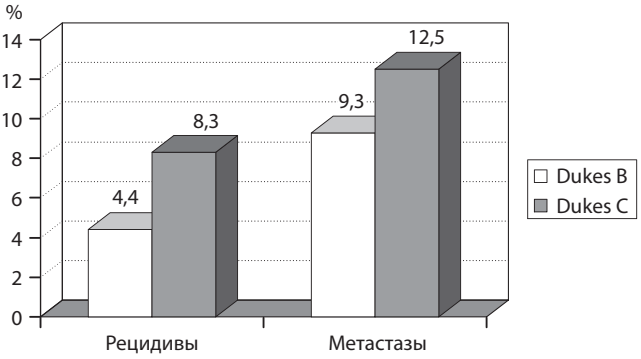

Рис. 1. *Частота рецидивов и метастазов у радикально оперированных больных РОК в зависимости от стадии заболевания за период наблюдения*

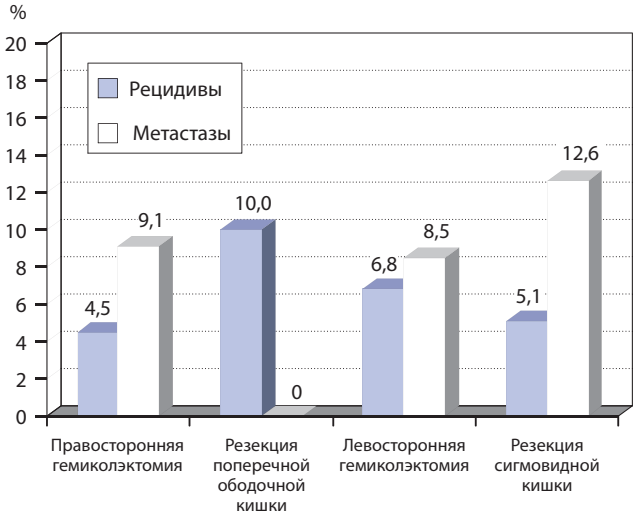

Рис. 2. *Частота рецидивов и метастазов в зависимости от объема операции у больных РОК*

при радикальном хирургическом лечении больных РОК были получены статистически достоверные результаты при стадии B по сравнению со стадией C опухолевого процесса. Статистически достоверные различия по безрецидивной скорректированной выживаемости между группами больных с B и C стадиями по Dukes были подсчитаны по методу log-rank test. Полученные данные указывают на высокое прогностическое значение стадии заболевания (наличие метастазов в регионарных ЛУ) для

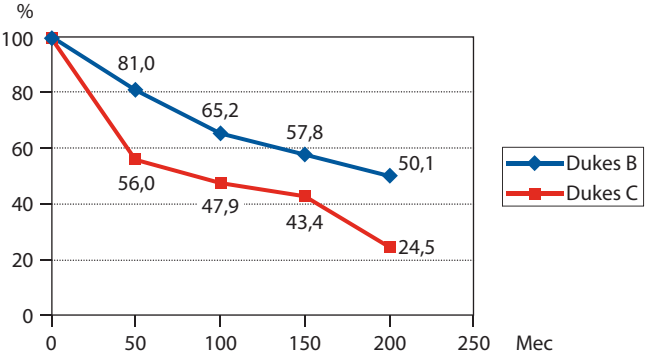

Рис. 3. *Кумулятивная выживаемость радикально оперированных больных РОК*

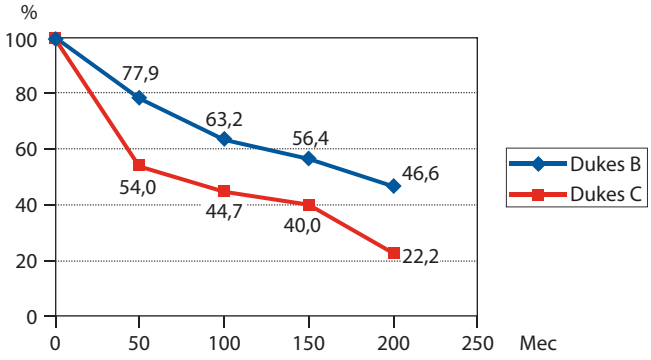

Рис. 4. *Безрецидивная выживаемость у больных РОК в зависимости от стадии заболевания*

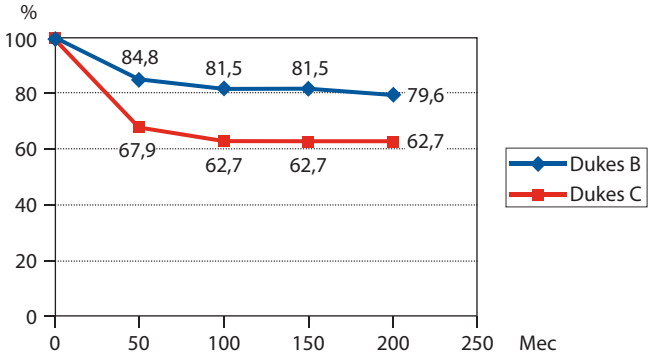

Рис. 5. *Скорректированная безрецидивная выживаемость у больных РОК в зависимости от стадии*

выживаемости и возникновения рецидива заболевания. Эти данные представлены на рис. 4 и 5.

Заключение

Таким образом, неуклонный рост заболеваемости РОК, отсутствие динамики роста общей и безрецидивной выживаемости при радикальном хирургическом лечении этих больных и другие факторы определяют актуальность проблемы своевременной диагностики и лечения данного заболевания. Несомненно, особого внимания заслуживает изучение возможностей комбинированного лечения в предоперационном и послеоперационном периодах. Вряд ли в ближайшие годы можно рассчитывать на улучшение отдаленных результатов при использовании только хирургического метода лечения РОК.

ЛИТЕРАТУРА

1. Sener Stephen F., Grey Nathan. The global burden of cancer. J Surg Oncol 2005;92(1):1–3.
2. Давыдов М.И., Аксель Е.М. Вестник РОНЦ им. Н.Н. Блохина РАМН, т. 21, № 2 (80) (прил. 1), 2010.

Опыт длительного применения бевацизумаба при лечении метастатического рака толстой кишки

И.С. Булавина, С.Ю. Красильникова
Свердловский областной онкологический диспансер, Екатеринбург

Контакты: *Светлана Юрьевна Красильникова skrasilnikova@mail.ru*

Данные рандомизированных исследований свидетельствуют о том, что комбинация бевацизумаба и стандартных режимов химиотерапии (ХТ) 1-й линии позволяет увеличить медиану продолжительности жизни больных метастатическим раком толстой кишки (мРТК) до 20,3 мес. По данным наблюдательных программ ежедневной клинической практики, продолжение терапии бевацизумабом и после прогрессирования заболевания в комбинации с последовательным применением нескольких линий ХТ увеличивает медиану общей выживаемости до 31,8 мес.
Авторы приводят собственный опыт эффективного длительного применения бевацизумаба в комбинации с последовательным применением нескольких линий ХТ у больного мРТК.

Ключевые слова: *метастатический колоректальный рак, химиотерапия, бевацизумаб*

Clinical experience of prolonged bevacizumab therapy in metastatic colorectal cancer

I.S. Bulavina, S.Y. Krasilnikova
Sverdlovsk Regional Oncology Dispensary, Ekaterinburg

Bevacizumab in combination with standard chemotherapy (CT) in 1st line metastatic colorectal cancer (mCRC) settings prolongs median overall survival to 20,3 months. Data of observational cohort programs suggests that bevacizumab therapy beyond disease progression, in combination with several CT regimens prolongs median overall survival till 31,8 month.
Authors presents their own experience of prolonged bevacizumab therapy in mCRC patient.

Key words: *metastatic colorectal cancer, chemotherapy, bevacizumab*

Одной из важнейших задач российского здравоохранения остается своевременное выявление и эффективное лечение рака толстой кишки (РТК), занимающего одно из первых мест в структуре онкологической заболеваемости.

Российские статистические данные свидетельствуют о неуклонном росте числа новых случаев РТК в течение последнего 10-летия. Так, в 2010 г. РТК впервые был выявлен у 53 тыс. больных, на момент установления диагноза более чем в 25% случаев определялись отдаленные метастазы [1].

Основой терапии метастатического РТК (мРТК) до 90-х годов прошлого века являлись препараты фторпиримидинового ряда. При применении комбинации 5-фторурацила/лейковорина (5-ФУ/ЛВ), исторически служившей базовым компонентом проводимого лечения, медиана общей выживаемости (ОВ) не превышала 12,6 мес [2].

Заметные перемены произошли с выходом на рынок оксалиплатина и иринотекана. Благодаря этому подходы к лечению мРТК переместились в сторону более частого использования двойных комбинаций на основе 5ФУ/ЛВ. Сочетание 5ФУ/ЛВ и иринотекана позволило увеличить медиану ОВ до 14,8 (режим IFL) — 17,4 мес (режим FOLFIRI) [2, 3]. При применении режима FOLFOX/XELOX в 1-й линии терапии метастатического колоректального рака медиана ОВ достигла 17,7 мес и 18,8 мес соответственно [4].

Знаковым событием для практикующих специалистов-онкологов стало появление нового класса терапевтических агентов — препаратов таргетной терапии. Первым таргетным препаратом, продемонстрировавшим свою эффективность в 1-й линии терапии мРТК, является бевацизумаб (Авастин) — моноклональное антитело к фактору роста эндотелия сосудов (Vascular Endothelial Growth Factor — VEGF). Благодаря прицельному воздействию на основной медиатор опухолевого ангиогенеза — VEGF, бевацизумаб позволяет длительно контролировать рост опухоли.

Эффективность бевацизумаба в терапии мРТК изучалась и нашла подтверждение в ряде крупных рандомизированных исследований.

В базовом исследовании III фазы (AVF2107g) при комбинации бевацизумаба с режимом IFL в 1-й линии терапии мРТК медиана ОВ впервые перешагнула 20-месячный рубеж и составила 20,3 мес по сравнению с 15,6 мес в группе контроля [5]. Благодаря полученным данным в 2004 г. бевацизумаб был одобрен FDA и зарегистрирован в 1-й линии терапии мРТК.

Во 2-й линии терапии мРТК при комбинации бевацизумаба с режимом FOLFOX удалось увеличить медиану продолжительности жизни до 12,9 мес по сравнению с группой контроля, где этот показатель составил 10,8 мес [6].

Результаты рандомизированных исследований позже нашли свое подтверждение в ежедневной клинической практике специалистов-онкологов. Их опыт по применению бевацизумаба у больных мРТК был обобщен в наблюдательных программах и исследованиях FirstBEAT, BRiTE, ARIES [7–9].

В наблюдательной программе BRiTE (Bevacizumab Regimens: Investigation of Treatment Effect and Safety) принимало участие 1953 больных мРТК, ранее не получавших химиотерапии (ХТ). Каждому из пациентов, включенных в исследование, назначалась ХТ по выбору лечащего врача в комбинации с бевацизумабом. После регистрации прогрессирования заболевания больные (n = 1445) аналогичным образом, без проведения рандомизации, распределялись в 3 группы, в одной из которых (n = 642) терапия бевацизумабом продолжалась и после прогрессирования заболевания, в комбинации с ХТ 2-й линии. Именно у этих пациентов медиана ОВ достигла 31,8 мес (по сравнению с 12,6 мес у больных, не получавших терапию после прогрессирования, и 19,9 мес у больных, получавших дальнейшее лечение с применением исключительно ХТ).

Результаты наблюдательной программы BRiTE подтвердили гипотезу, что наилучшие показатели выживаемости больных мРТК обусловлены длительной неослабевающей блокадой опухолевого ангиогенеза в комбинации с последовательным применением нескольких линий ХТ [8]. Для получения данных более высокого уровня доказательности инициировано международное рандомизированное исследование, предварительные результаты которого будут обнародованы в 2012 г.

В качестве примера длительного эффективного применения бевацизумаба у больного мРТК приводим наблюдение из собственной клинической практики.

Клиническое наблюдение

Пациентка Ш., *62 года, в октябре 2007 г. обратилась с данными уже проведенного обследования в поликлинику СООД с жалобами на общую слабость II степени, непостоянные ноющие боли в правом подреберье I степени.*

Диагностирован рак сигмовидной кишки cT4NxM1. Множественные метастазы в печень, легкие. Диагноз подтвержден морфологически при исследовании полученного при биопсии во время фиброколоноскопии материала — умеренно-дифференцированная аденокарцинома.

По данным компьютерной томографии (КТ) органов брюшной полости и грудной клетки от 21.11.2007 в обеих долях печени определялось не менее 14 очагов, размерами от 12 × 12 мм до 54 × 112 мм, в легких не менее 7 очагов, размерами от 4 до 11 мм в диаметре (рис. 1).

Рис. 1. *КТ брюшной полости от 21.11.2007*

С учетом массивного метастазирования от оперативного удаления первичного очага было решено воздержаться.

С декабря 2007 г. пациентка получала паллиативную ХТ в режиме XELOX (стандартные дозы). Проведено 6 курсов лечения.

При контрольном обследовании спустя 6 мес после начала терапии наблюдалась положительная динамика в виде уменьшения количества и размеров метастазов в печени и легких. По данным КТ грудной клетки и брюшной полости от 02.06.2008 — в обеих долях печени определялось не более 6 очагов, размеры наибольшего 44 × 58 мм; в легких фиброзные изменения, сохранялся лишь 1 очаг в проекции S1 левого легкого. Констатирована частичная регрессия (более 50 %).

В связи с нарастанием явлений толстокишечной непроходимости 09.06.2008 выполнена двухствольная трансверзостомия. Продолжено паллиативное лечение в режиме XELOX, проведено 6 курсов ХТ.

На фоне лечения отмечалось развитие ладонно-подошвенного синдрома (ЛПС) I степени, тошнота I–II степени. Побочные явления были купированы симптоматически, коррекции дозы и приостановки лечения не требовалось.

При выполнении КТ органов грудной клетки и брюшной полости (от 08.10.2008) — в печени четко определялось 2 очага 50 × 37 мм и 12 × 12 мм, в легких картина сохранялась без динамики.

19.11.2008 пациентке впервые была выполнена позитронно-эмиссионная томография брюшной полости и грудной клетки. По данным обследования: картина состояния после оперативного вмешательства — наложения трансверзостомы, без признаков патологического

Рис 2. *КТ брюшной полости (ноябрь 2009 г.)*

Рис. 3. *КТ брюшной полости от 19.04.2011*

накопления радиофармпрепарата, что свидетельствует об эффективности терапии.

В плане комплексного лечения 15.12.2008 выполнена резекция сигмовидной кишки, резекция петли тонкой кишки, ликвидация трансверзостомы. Послеоперационный период протекал без осложнений. Стадия процесса pT4N0M1.

Данные гистологического исследования: умеренно-дифференцированная аденокарцинома, прорастающая все слои стенки кишки и врастающая в мышечный слой стенки прилежащей тонкой кишки, с фиброзом и гиалинозом в стенке кишки. Дистрофические и некробиотические изменения в опухоли. Лечебный патоморфоз II–III степени (по шкале Г.А. Лавниковой, 1976). Лимфатические узлы без опухолевого поражения.

После удаления первичного очага через 10 нед, в феврале 2009 г., начато лечение капецитабином (2500 мг/м²/сут, дни 1–14-й, перерыв 7 дней) в сочетании с бевацизумабом (5 мг/кг 1 раз в 2 нед). Ранее бевацизумаб пациентка не получала. Проведено 8 курсов ХТ в сочетании с бевацизумабом.

На фоне приема капецитабина отмечалось развитие ЛПС I степени после 4-го курса, II степени — после 6-го курса ХТ, что потребовало приостановки приема капецитабина до разрешения симптомов ЛПС.

Нежелательных явлений, связанных с приемом бевацизумаба, не было.

В ноябре 2009 г. проведено контрольное обследование — по данным КТ грудной клетки и брюшной полости прогрессирования не выявлено (рис. 2), в связи с чем с ноября 2009 г. продолжена терапия бевацизумабом в монорежиме.

В течение 10 месяцев процесс оставался стабильным.

В августе 2010 г., по данным КТ грудной клетки и брюшной полости, констатировано прогрессирование заболевания: увеличение очага в S7 с 12 до 17 мм в диаметре, в S6 — с 50 × 37 до 58 × 39 мм и появление нового очага 11 мм в диаметре; увеличение очага в левом легком.

Было решено возобновить ХТ капецитабином (2500 мг/м²/сут, дни 1–14-й, перерыв 7 дней) в сочетании с бевацизумабом (5 мг/кг 1 раз в 2 нед).

Проведено еще 8 курсов ХТ в сочетании с бевацизумабом.

Побочные эффекты, связанные с приемом капецитабина, были более выражены: ЛПС II степени после 2-го и 5-го курсов, III степени после 4-го курса, тошнота I–II степени. Это требовало приостановки приема капецитабина до уменьшения степени побочных эффектов и дальнейшего снижения дозы препарата на 25 %.

По данным КТ от апреля 2011 г., достигнута стабилизация процесса (рис. 3).

Далее продолжена поддерживающая терапия бевацизумабом. Пациентка получает бевацизумаб с февраля 2009 г. по настоящее время в дозе 5 мг/кг 1 раз в 2 нед.

По данным контрольного обследования (КТ грудной клетки и брюшной полости от 14.07.2011) прогрессирования заболевания не выявлено.

На фоне терапии бевацизумабом зафиксировано развитие артериальной гипертензии I степени, что не требует коррекции лечения и назначения постоянной антигипертензивной терапии.

На сегодняшний день продолжительность жизни пациентки составляет 47 мес с момента постановки диагноза.

Заключение

Настоящее наблюдение демонстрирует возможность контролируемого ведения больного мРТК при длительном использовании бевацизумаба (до и после прогрессирования заболевания; в сочетании с после-

довательным применением нескольких линий ХТ и монотерапии).

Продолжительность жизни пациентки с момента постановки диагноза составляет 47 мес, что превосходит показатели выживаемости при применении бевацизумаба исключительно до прогрессирования заболевания в комбинации с традиционными схемами ХТ.

Длительное применение бевацизумаба у больных мРТК является рациональной терапевтической стратегией, позволяющей контролировать опухолевый процесс, увеличивать продолжительность жизни пациентов. В то же время хорошо изученный профиль безопасности бевацизумаба, не усугубляющий токсичность ХТ, позволяет длительно использовать этот препарат.

ЛИТЕРАТУРА

1. Состояние онкологической помощи населению России в 2010 году. Под ред. В.И. Чиссова, В.В. Старинского, Г.В. Петровой. М.: ФГУ «МНИОИ им. П.А. Герцена» Минздравсоцразвития России, 2011. 188 с.: ил. ISBN 978-5-85502-140-0
2. Saltz L., Cox J., Blanke C. et al. Irinotecan plus fluorouracil and leucovorin for metastatic colorectal cancer. N Engl J Med 2000;343:905–14.
3. Douillard J.Y., Cunningham D., Roth A.D. et al. Irinotecan combined with fluorouracil compared with fluorouracil alone as first-line treatment for metastatic colorectal cancer: a multicentre randomised trial. Lancet 2000;355:1041–7.
4. Cassidy J., Clarke S., Diaz-Rubio E. et al. Randomized phase III study of capecitabine plus oxaliplatin compared with fluorouracil/folinic acid plus oxaliplatin as first-line therapy for metastatic colorectal cancer. J Clin Oncol 2008;26:2006–12.
5. Hurwitz H., Fehrenbacher L., Novotny W. et al. Bevacizumab plus irinotecan, fluorouracil and leucovorin for metastatic colorectal cancer. N Engl J Med 2004; 350:2335–42.
6. Giantonio B., Catalano P., Meropol N. et al. Bevacizumab in combination with oxaliplatin, fluorouracil, and leucovorin (FOLFOX4) for previously treated metastatic colorectal cancer: results from the Eastern Cooperative Oncology Group Study E3200. J Clin Oncol 2007;25:1539–44.
7. Van Cutsem E., Rivera F., Berry S. et al. Safety and efficacy of first-line bevacizumab with FOLFOX, XELOX, FOLFIRI and fluoropyrimidines in metastatic colorectal cancer: the BEAT study. Ann Oncol 2009; 20:1842–7.
8. Kozloff M., Yood M.U., Berlin J. et al. Clinical outcomes associated with bevacizumab-containing treatment of metastatic colorectal cancer: the BRiTE observational cohort study. The Oncologist 2009;14:862–70.
9. Bekaii-Saab T.S., Bendell J.C., Cohn A.L. et al. Bevacizumab plus chemotherapy in second-line metastatic colorectal cancer: initial results from ARIES, a second bevacizumab observational cohort study. J Clin Oncol 2010;28:15s (suppl; abstr. 3595).

Редкое наблюдение и тактика лечения рецидива нейроэндокринного рака анального канала

Ю.А. Барсуков, Д.Ф. Ким, С.Л. Гуторов, С.С. Гордеев
ФГБУ РОНЦ им. Н.Н.Блохина РАМН, Москва

Контакты: *Дмитрий Феликсович Ким Kdf1976@rambler.ru*

Представлено редкое клиническое наблюдение нестандартного многокомпонентного лечения пациентки, страдающей низкодифференцированным нейроэндокринным раком анального канала. Благодаря использованию современных методов лечения, включающих химиотерапию, локальную гипертермию, лучевую терапию, удалось добиться полной клинической регрессии рецидива нейроэндокринного рака. В статье приводится краткий обзор современного состояния проблемы лечения нейроэндокринных опухолей прямой кишки, обсуждаются возможности использования многокомпонентных схем лечения.

Ключевые слова: *нейроэндокринный рак анального канала, комбинированное лечение, локальная гипертермия, химиотерапия, лучевая терапия*

A rare case of treatment policy for recurrent neuroendocrine carcinoma of the anal canal

Y.A. Barsukov, D.F. Kim, S.L. Guturov, S.S. Gordeyev
N.N. Blokhin Russian Cancer Research Center, Russian Academy of Medical Sciences, Moscow

A rare case of multicomponental treatment of low-differentiated anal neuroendocrine cancer is presented. By using combined treatment involving chemotherapy, local hyperthermia and radiotherapy a complete response of recurrent neuroendocrine cancer has been achieved. A review of modern methods of diagnostics and treatment of rectal neurtoendocrine tumors is presented and possibilities of modern combined treatment are discussed.

Key words: *anal neuroendocrine cancer, combined treatment, local hyperthermia, chemotherapy, radiotherapy*

Как известно, нейроэндокринные опухоли (НЭО) могут поражать многие органы и имеют множество разновидностей [1–3]. НЭО прямой кишки являются относительно редким заболеванием, этиология которого по-прежнему неясна [2–6]. В последние годы отмечается существенный рост заболеваемости НЭО, большинство из которых составляют НЭО желудочно-кишечного тракта. По данным программы SEER (Surveillance, Epidemiology, and End Results) Национального института рака США, за период наблюдения 1992–1999 НЭО прямой кишки составили 18,54% из всех НЭО и 27,44% из всех гастроинтестинальных НЭО [7]. Ретроспективные эпидемиологические и клинические исследования показали, что прямая кишка занимает 3-е место по частоте возникновения НЭО [8–11]. Классификация НЭО гастроинтестинального тракта проводится в соответствии с развитием из тех или иных отделов эмбриональной кишечной трубки, размером, степенью дифференцировки [11, 12]. Классификация Европейского общества по лечению НЭО (ENET) и Всемирной организации здравоохранения основана на оценке митотической активности (количество митозов на 10 полей зрения) или по индексу пролиферативной активности Ki-67. Согласно этим классификациям опухоли гастроинтестинального тракта разделяют на высокодифференцированные НЭО низкой степени пролиферативной активности (G_1 — < 2 митозов на 10 полей зрения и Ki-67 < 3%), высокодифференцированные НЭО промежуточной степени пролиферативной активности (G_2 — 2–10 митозов на 10 полей зрения или Ki-67 от 3 до 20%), низкодифференцированные нейроэндокринные мелкоклеточные и крупноклеточные карциномы высокой степени пролиферативной активности (G_3 — > 20 митозов на 10 полей зрения или Ki-67 > 20%) [13–15]. Высокодифференцированные НЭО характеризуются низким пролиферативным потенциалом, способностью секретировать биологически активные вещества и низкой чувствительностью к химиотерапии (ХТ). К этой группе могут быть отнесены НЭО разного происхождения, опухоли из хромаффинных клеток (феохромоцитома), медуллярный рак щитовидной железы. НЭО являются высокозлокачественными, имеют высокий пролиферативный потенциал, чувствительны к ХТ и лучевой терапии (ЛТ). К этой группе может быть отнесен мелкоклеточный рак легкого, мелкоклеточный и крупноклеточный рак толстой кишки [3, 16].

Стадирование НЭО толстой кишки проводится на основании классификации TNM, которая учитывает размеры опухоли, глубину инвазии, наличие региональных и отдаленных метастазов [13, 14]. Формирование диагноза основывается на оценке первичной опухоли с использованием эндоскопического исследования с биопсией и гистологическим иммуногистохимическим исследова-

нием, трансректальной эндосонографии и оценке возможного метастазирования с помощью ультразвукового исследования органов брюшной и грудной полости (при необходимости магнитно-резонансной томографии (МРТ) или компьютерной томографии (КТ)). При подтвержденном диагнозе НЭО и наличии клиники, характеризующейся наличием определенных клинических синдромов (синдром Золингера—Элисона, гипергликемия, синдром Вернера—Моррисона, синдром глюкагономы), обусловленной выделением вазоактивных гормонов (серотонина, гастрина, инсулина, вазоактивного интестинального пептида), оценивается уровень функциональной активности опухоли, исследованием уровня 5-гидроксииндолуксусной кислоты, хромогранина А, синаптофизина, нейронспецифической енолазы [5, 7, 8, 18]. Только менее 1% НЭО толстой кишки продуцируют и секретируют серотонин или другие биоактивные гормоны и сопровождаются клиническими синдромами, поэтому рутинное исследование на наличие вазоактивных гормонов не показано [17]. Тактика лечения больных НЭО толстой кишки зависит от стадии опухолевого процесса, глубины инвазии опухоли и наличия региональных и отдаленных метастазов. По рекомендациям Национального института рака США, при размере первичной опухоли до 2 см выполняется эндоскопическая трансанальная резекция опухоли, при размере первичной опухоли > 2 см и/или метастатическом поражении других органов выполняются стандартные резекции органов с последующей химиолучевой терапией (с применением интерферона, препаратов платины, этопозида, препаратов фторпиримидинового ряда, темозоломида, аналогов соматостатина) [19]. В настоящее время активно изучаются режимы с включением иринотекана, препаратов таргетной группы, включая иматиниб, антиангиогенные препараты, ингибиторы тирозинкиназы и др. Результаты этих клинических исследований ожидаются в ближайшее время [3, 4, 7, 8].

Прогноз зависит от места локализации первичной опухоли, дифференцировки и стадии. Для высокодифференцированных НЭО прямой кишки 5-летняя выживаемость составляет 75,2–88,3%, для локализованных форм — 84–90,8%, при наличии только регионарных метастазов — 36,3–48,9%, при наличии отдаленных метастазов — 20,6–32,3% [8–10].

В доступной литературе мы не обнаружили описаний успешного химиолучевого лечения с применением сверхвысокочастотной гипертермии рецидива нейроэндокринного рака прямой кишки.

Приводим клиническое наблюдение.

Больная П., 44 года, поступила в отделение проктологии РОНЦ им. Н.Н. Блохина РАМН 13.05.2009 с диагнозом «опухоль прямой кишки». Из анамнеза известно, что пациентка больна в течении 1 месяца, когда появились запоры, патологические выделения (кровь, слизь) из прямой кишки, боли в промежности. Диагноз установлен по месту жительства, но гистологической верификации не было. При обследовании в РОНЦ по данным ирригоскопии, колоноскопии и трансректального ультразвукового исследования был установлен и подтвержден диагноз нейроэндокринного рака прямой кишки (рис. 1, 2). При ректовагинальном исследовании на левой боковой стенке анального канала и нижнеампулярного отдела прямой кишки на уровне 3 см от переходной анальной складки обнаружена экзофитная изъязвленная, подвижная опухоль до 2 см в диаметре.

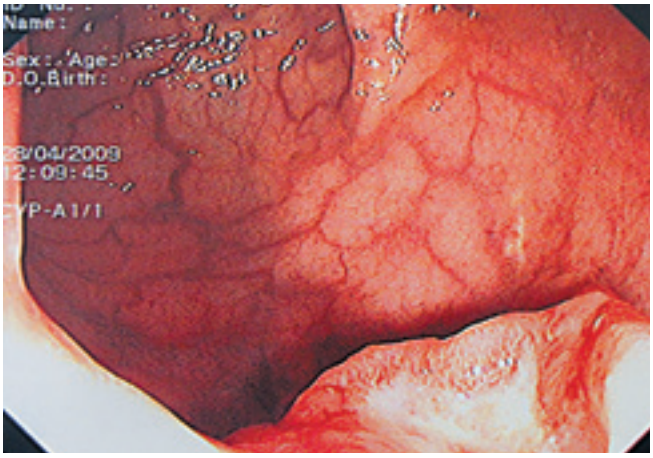

Рис. 1. *Эндоскопический вид опухоли*

Рис. 2. *Проктография с бариевой взвесью*

Рис. 3. *КТ малого таза*

Рис. 4. *МРТ малого таза*

По данным ультразвуковой эндосонографии по левой полуокружности в нижнеампулярном отделе прямой кишки определяется экзофитная опухоль размером 2,2 × 1,2 × 1,3 см. Опухоль инфильтрирует все слои стенки кишки, без признаков выхода за пределы кишки. Данных, подтверждающих метастатическое поражение регионарных ЛУ и других органов, не выявлено. Гистологически опухоль верифицирована как нейроэндокринный рак. В связи с рекомендуемой агрессивной тактикой лечения НЭО из-за высокой частоты отдаленного и локального метастазирования [7, 8, 11, 12, 17], больной 25.05.2009 произведена брюшно-анальная резекция прямой кишки по принятой в отделении проктологии РОНЦ методике с субтотальной демукозацией анального канала и низведением сигмовидной кишки.

Послеоперационный период протекал гладко. Больная на 16-е сутки выписана под наблюдение онколога по месту жительства. Гистологическое исследование удаленного препарата и дополнительный иммуногистохимический анализ для уточнения характера опухоли подтвердили диагноз. По данным гистологии, на расстоянии 1 см от дистального края резекции обнаружен плоский опухолевый узел-язва размерами 2,5 × 2 × 0,5 см. Опухоль прорастала все слои стенки кишки и имела гистологическое строение мелкоклеточного (нейроэндокринного) рака прямой кишки. В сосудах подслизистой оболочки стенки кишки — комплексы клеток рака. В 8 из 10 лимфатических узлов параректальной клетчатки — метастазы нейроэндокринного рака. По данным иммуногистохимического исследования — морфоиммуногистохимическая картина опухоли соответствует низкодифференцированному нейроэндокринному раку (мелкоклеточному раку) с высокой (G_3) степенью злокачественности, выраженными признаками апоптоза клеток, опухолевыми эмболами в просвете сосудов, некротическими изменениями. Клетки опухоли экспрессируют синаптофизин +++, хромогранин (отдельные группы клеток) ++, TTF – 1 ++, фракция пролиферирующих клеток по Mib-1 не менее 80 %.

Учитывая агрессивный характер опухоли и лимфорегионарное метастазирование у больной с 29.06.2009 по 21.12.2009 было проведено 6 курсов адъювантной ХТ по схеме ЕР (этопозид 100 мг/м² внутривенно 1–3-й дни и цисплатин 80 мг/м² внутривенно в 3-й день). Интервал между курсами 3–4 недели, 4-й курс ХТ был проведен с добавлением дистанционной ЛТ на область малого таза, разовая очаговая доза (РОД) 2 Гр, суммарная очаговая доза (СОД) 46 Гр. В период с 29.06.2009 по 22.07.2010 данные за рецидив заболевания отсутствовали. 22.07.2010 у больной диагностирован внекишечный рецидив заболевания с распространением на стенку влагалища. При ректовагинальном исследовании в верхних 2/3 влагалища определяется опухолевый узел до 4 см в диаметре, инфильтрирующий ректовагинальную перегородку. В прямой кишке в зоне колоанального анастомоза без признаков рецидива. Гистологическое заключение № 25943: мелкоклеточный рак. Цитологическое исследование мазков из влагалища показало наличие нейроэндокринного рака.

КТ от 23.08.2010: в полости таза по задней полуокружности верхней трети влагалища определяется опухолевый узел размерами 5,5 × 4,0 см с вовлечением шейки матки, преимущественно слева (рис. 3).

Ультразвуковое исследование (УЗИ) органов брюшной полости и малого таза от 19.07.2010: отдаленных метастазов не выявлено, в малом тазу кзади от шейки матки, примыкая к ней, определяется объемное образование 3,7 × 2,4 см. Хромогранин А 20,8 ЕД/л.

Учитывая ранее проведенное комплексное лечение пациентки, было принято решение о проведении адъювантной ХТ 2-й линии с локальной электромагнитной гипертермией в УВЧ-режиме радиоволн. С 01.09.2010 по 23.12.2010 проведено 3 курса ХТ по схеме: иринотекан 60 мг/м² внутривенно в 1, 8, 15-й дни курса, карбоплатин AUC-3 разовая доза 150 мг внутривенно в 1, 8, 15-й дни курса и 3 сеанса локальной гипертермии в дни ХТ.

Уже после проведенного первого курса ХТ полностью резорбировался и перестал определяться по данным инструментального обследования экзофитный компонент опухоли во влагалище (ультразвуковая эндосонография и КТ). Но уровень хромогранина А увеличился до 50,1 ЕД/л. У больной после проведения 2 курсов ХТ наблюдалась лейкопения III степени (лейкоциты 1,61 × 10⁹/л), в связи с возникшей гематологической токсичностью 3-й курс ХТ проведен с редукцией дозы иринотекана и карбоплатина по схеме: иринотекан в разовой дозе 60 мг внутривенно в 1-й, 8-й день и карбоплатин разовая доза 100 мг внутривенно в 1, 8, 15-й дни курса. Последний курс ХТ сопровождался дистанционной ЛТ, РОД — 2 Гр, СОД — 24 Гр.

На 01.05.2011, при контрольном обследовании, включавшем УЗИ органов брюшной полости, рентгенографию органов грудной полости, трансректальную эндосонографию, МРТ органов брюшной полости (рис. 4), колоноскопию, КТ головного мозга, радиосцинтиграфию костей скелета, — данные за рецидив заболевания не выявлены. Также отмечалось уменьшение уровня хромогранина А до 13,3 ЕД/л.

Заключение

Представленное клиническое наблюдение является примером хорошего эффекта комбинированного химиолучевого лечения рецидива низкодифференцированного (мелкоклеточного) рака анального канала с высокой степенью злокачественности. Оценить возможные варианты химиолучевого лечения НЭО не представляется возможным по причине редкости заболевания и разнородности групп сравнения. Выбор рациональной тактики лекарственного лечения НЭО основан в первую очередь на современных методах морфологической диагностики опухоли и определении ее маркеров. Учитывая высокую агрессивность нейроэндокринного рака, хирургическое лечение, даже с применением адъювантной ХТ, может быть малоэффективным.

В данном наблюдении возникший рецидив требовал проведения калечащей операции с формированием противоестественного заднего прохода. Учитывая молодой возраст пациентки и негативное отношение к колостомии, предпринята попытка ХТ 2-й линии с использованием локальной гипертермии в качестве хемосенсибилизатора. Данный вариант лечения может быть альтернативой хирургическому методу у отобранной группы больных, однако окончательно судить о его эффективности можно только после накопления большего клинического материала.

ЛИТЕРАТУРА

1. Rosenberg J.L., Welch J.P. Carcinoid tumors of the colon. Ann J Surg 1985;149(6):775–9.
2. Барсуков Ю.А., Алиев В.А., Перевощиков А.Г., Кузьмичев Д.В., Мазуров С.Т., Крупноклеточный нейроэндокринный рак прямой кишки. Случай из практики. Вестник РОНЦ им. Н.Н. Блохина РАМН 2009;2(20):52–7.
3. Кныш В.И., Тимофеев Ю.М., Тимофеев Н.Н., Перевощиков А.Г. Карциноид прямой кишки. Вопр онкол 1990;36(6):675–8.
4. Kaltsas G.A., Besser G.M., Grossman A.B. The diagnosis and medical management of advanced neuroendocrine tumors. Endocr Rev 2004;25(3):458–511.
5. Kulke M.H., Siu L.L. et al. Future directions in the treatment of neuroendocrine tumors: consensus report of the National Cancer Institute Neuroendocrine Tumor clinical trials planning meeting. J Clin Oncol 2011;29(7):934–43.
6. Klimstra D.S., Modlin I.R. et al . The pathologic classification of neuroendocrine tumors: a review of nomenclature, grading, and staging systems. Pancreas 2010 Aug;39(6):707–12.
7. Ramage J.K., Goretzki P.E., Manfredi R. et al. Consensus guidelines for the management of patients with digestive neuroendocrine tumours: well-differentiated colon and rectum tumour/carcinoma. Neuroendocrinology 2008;87(1):31–9. doi: 10.1159/000111036 November 21, 2007
8. Ramage J.K., Davies A.H., Ardill J. et al. On behalf of UKNET work for neuroendocrine tumours. Guidelines for the management of gastroenteropancreatic neuroendocrine (including carcinoid) tumours. Gut 2005;54(Suppl IV):iv1–16. doi: 10.1136/gut.2004.053314
9. Modlin I.M., Sandor A. An analysis of 8305 cases of carcinoid tumors. Cancer 1997;79:813–29.
10. Modlin I.M., Lye K.D., Kidd M. A five-decade analysis of 13,715 carcinoid tumors. Cancer 2003;97:934–59.
11. Ahlman H., Nilsson O., McNicol A.M. Poorly-differentiated endocrine carcinomas of midgut and hindgut origin. Neuroendocrinology 2008;87:40–6. doi: 10.1159/000109976 October 16, 2007
12. Chang S., Choi D. et al. Neuroendocrine neoplasms of the gastrointestinal tract: classification, pathologic basis, and imaging features. Radiographics 2007;27(6):1667–79.
13. Williams E.D., Sandler M. The classification of carcinoid tumours. Lancet 1963;1:238–9.
14. Rindi G., Klöppel G., Alhman H. et al. TNM staging of foregut (neuro)endocrine tumors: a consensus proposal including a grading system. Virchows Arch 2006; 449:395–401.
15. Rindi G., Klöppel G., Couvelard A. et al. TNM staging of midgut and hindgut (neuro)endocrine tumors: a consensus proposal including a grading system. Virchows Arch 2007;451:757–62.
16. Гуторов С.Л. Некоторые аспекты клиники и лечения карциноида. Трудный пациент 2006;11:23.
17. Mani S., Modlin I.M., Ballantyne G. et al. Carcinoids of the rectum. J Am Coll Surg 1994;179(2):231–48.
18. Klöppel G., Perren A., Heitz P.U. The gastroenteropancreatic neuroendocrine cell system and its tumors: the WHO classification. Ann N Y Acad Sci 2004; 1014:13–27.
19. Kobayashi K., Katsumata T., Yoshizawa S. et al. Indications of endoscopic polypectomy for rectal carcinoid tumors and clinical usefulness of endoscopic ultrasonography. Dis Colon Rectum 2005;48(2):285–91.

Поздравляем с 60-летием!

15 февраля 2012 г. исполнилось 60 лет заместителю директора по научной работе Научно-исследовательского института клинической онкологии ФГБУ РОНЦ им. Н.Н. Блохина РАМН, доктору медицинских наук, профессору, члену-корреспонденту РАМН, лауреату премии Правительства РФ в области науки и техники Борису Ивановичу Долгушину

Борис Иванович Долгушин родился в Тамбове в семье медиков в первом поколении, ставших основателями самой многочисленной на Тамбовщине врачебной династии, включающей 13 врачей, в том числе 3 заслуженных врачей Российской Федерации. Общий трудовой стаж династии врачей Долгушиных насчитывает более 300 лет.

После окончания в 1975 г. лечебного факультета 2-го Московского ордена Ленина государственного медицинского института им. Н.И. Пирогова Б.И. Долгушин обучался в клинической ординатуре, а затем в аспирантуре Онкологического научного центра Академии медицинских наук СССР по специальности «онкология — рентгенология».

В 1980 г. защитил диссертацию на соискание ученой степени кандидата медицинских наук по теме «Ангиографическая диагностика вторичных опухолей в печени», после чего работал в разных научных должностях в рентгенодиагностическом отделении Центра. В 1989 г. Борис Иванович защитил докторскую диссертацию по теме «Абдоминальная ангиография в комплексной диагностике опухолей у детей».

Вся его последующая трудовая деятельность неразрывно связана с Российским онкологическим научным центром (РОНЦ) им. Н.Н. Блохина РАМН, где он прошел путь от первых шагов в профессии до вершин профессионального мастерства, от начинающего врача — до общепризнанного лидера в вопросах организации и клинического применения методов лучевой диагностики и интервенционно-радиологических методов лечения, от младшего научного сотрудника — до руководителя крупнейшего в Европе специализированного многопрофильного отдела, в котором представлены все современные направления лучевой диагностики и интервенционной радиологии — рентгеновское, ультразвуковое, радионуклидное, рентгенохирургическое, рентгеноэндоскопическое.

Благодаря организаторским способностям, профессиональному таланту и новаторскому подходу к решению возложенных на него задач, Борис Иванович Долгушин успешно осуществил реорганизацию обеспечивавших лучевую визуализацию в онкологии структурных подразделений Центра, объединив их в единую службу, осуществив ее техническое и технологическое перевооружение, подготовив специалистов-практиков и научных работников высокой квалификации, способных качественно решать самые сложные задачи диагностики и малоинвазивного лечения в онкологии, развивать медицинскую науку в соответствии с требованиями времени. Еще в 1998 г., первым в стране, он полностью перевел огромный отдел лучевой диагностики на беспленочную цифровую технологию, впервые в онкологической практике создал специализированное 12-коечное отделение рентгенохирургических методов диагностики и лечения и первое в стране рентгеноэндоскопическое отделение, первый начал создавать рабочие места для диагностов-онкологов, одинаково профессионально использующих разные лучевые технологии, объединенные по органному и системному принципу, инициировал и принял активное участие в создании в РОНЦ им. Н.Н. Блохина РАМН Центра позитронной эмиссионной томографии.

В настоящее время под руководством Бориса Ивановича трудятся более 350 сотрудников, из них 16 профессоров и докторов наук, более 20 кандидатов наук, половина коллектива — специалисты с высшим медицинским и техническим образованием. В течение дня в отделе проходят обследование и лечение более 600 онкологических пациентов, которым проводится около 1,5 тысяч диагностических исследований и лечебных вмешательств.

Борис Иванович Долгушин — профессор кафедры лучевой диагностики, лучевой терапии и медицинской физики Российской медицинской академии последипломного образования, в создании которой он принимал активное участие. Профессор Долгушин ведет активную преподавательскую и научную работу, под его руководством защищены 7 докторских и 22 кандидатских диссертации, многие из его учеников выросли до уровня руководителей профильных служб в ряде специализированных медицинских центров г. Москвы и других городов России и СНГ.

Борис Иванович — автор более 250 научных работ, 11 монографий, авторских свидетельств и патентов, разработал и внедрил широкий спектр новаторских, не требующих наркоза, интервенционных радиологических методик лечения онкологических заболеваний печени и желчных протоков, почек и мочеточников, дыхательной, костной и пищеварительной систем; щадящие технологии лечения послеоперационных осложнений торакоабдоминальных хирургических вмешательств, в разы снизившие послеоперационную смертность.

Достижения Б.И. Долгушина в научно-практической и организационной деятельности не остались незамеченными для профессионального сообщества: Борис Иванович — член диссертационного совета, ученого совета НИИ клинической онкологии, объединенного ученого совета РОНЦ им. Н.Н. Блохина РАМН, член редколлегий журналов «Вестник онкологического научного центра», «Диагностическая и интервенционная радиология», «Медицинская визуализация», «Лучевая диагностика и терапия», «Саркомы костей, мягких тканей и кожи», «Поволжский онкологический вестник», председатель проблемной комиссии «Диагностическая и лечебная интервенционная радиология» Научного совета РАМН и Минздравсоцразвития России, председатель секции «интервенционная онкология» Московского общества рентгенологов, член Российского, Европейского и Североамериканского обществ рентгенологов, президент национального «Общества интервенционных онкорадиологов».

Важными вехами в жизни Бориса Ивановича стали присвоение звания «профессор» по специальности «онкология» (1997), избрание членом-корреспондентом РАМН по специальности «лучевая диагностика» (2007).

Государство и профессиональное сообщество высоко оценили заслуги Бориса Ивановича Долгушина перед отечественным здравоохранением и медицинской наукой: он награжден медалью «В память 850-летия Москвы» (1997), медалью ордена «За заслуги перед Отечеством» II степени (2002), званиями лауреата премии Правительства РФ в области науки и техники (2001), лауреата премии им. Н.Н. Петрова за лучшую научную работу по онкологии (2009).

Простое перечисление достижений профессора Долгушина никоим образом не исчерпывает представлений о нем как о враче, ученом, руководителе, личности: Борис Иванович не менее требователен к себе, чем к подчиненным, в то же время он удивительно добрый, теплый, дружелюбный, мягкий в общении, отзывчивый человек, коллега и друг. Он вырастил двух сыновей, один из которых пошел по отцовским стопам, в дружной семье Бориса Ивановича подрастают внуки.

Друзья, коллеги и ученики, а также редакция журнала от души поздравляют Бориса Ивановича Долгушина с юбилеем, желают ему доброго здоровья, долгих лет жизни, дальнейших успехов в активной и плодотворной деятельности на благо населения страны, отечественного здравоохранения и медицинской науки!

Сотрудники ФГБУ РОНЦ им. Н.Н. Блохина РАМН

Редакционная коллегия журнала «Онкологическая колопроктология»

Ученый совет ФГБУ РОНЦ им. Н.Н. Блохина РАМН

Сотрудники НП «Общество интервенционных онкорадиологов»

Полностью автоматизированный иммунологический метод определения скрытой крови в кале при использовании напрямую пробирки для сбора образцов

FOB Gold

Рис. 1. *Фотометрический анализатор Sentifob*

Общая информация

Колоректальный рак — один из самых распространенных видов неоплазии как по частоте заболеваемости, так и по показателям смертности. Ежегодно регистрируется более 1 млн новых случаев заболеваемости во всем мире, из них 34 000 — в Италии, где 90 % заболевших — это население в возрасте более 55 лет. Эпидемиологические исследования показали, что в 85 % случаев это заболевание не передается другому поколению, но в 15 % случаев оно является наследственным. Было установлено, что от 10 до 12 лет уходит на преобразование полипа в раковую опухоль. Для разрешения данной проблемы была запущена кампания по профилактике заболевания, целью которой стала группа людей в возрасте от 50 до 55 лет. Доказано, что тест на скрытую кровь в кале (FOB) — это самый удобный тестовый метод, доступный медикам, благодаря простоте осуществления и эффективности совместной работы с пациентами.

Что такое FOB Gold?

Sentinel CH FOB Gold — это единственный продукт, который позволяет иммунологически определить человеческий гемоглобин в кале полностью автоматизированно, напрямую используя пробирки для сбора образца в анализаторе клинической химии (рис. 1). FOB Gold преодолевает любые операционные трудности ручного метода или методов, требующих применения специального прибора для проведения индивидуальных тестов. Пробирка двойного назначения, предназначенная для сбора образцов и для хранения проб, обеспечивает гигиеничность и практичность выполнения теста (рис. 2).

Рис. 2. *1 — разделительная перегородка для стандартного сбора образцов; 2 — пробирка для сбора 13 × 96 мм; 3 — закручивающаяся крышка зеленого цвета с палочкой для сбора образцов; 4 — перед проведением анализа открутить белый колпачок с пломбой; 5 — буфер растворяет и стабилизирует присутствие гемоглобина в образце; 6 — пробирка может быть помещена прямо на подставку, которая обычно используется в биохимических анализаторах, без какой-либо обработки*

Пробирка для сбора образцов

Специальная пробирка для сбора образцов разработана как прибор для сбора и одновременно как гигиеничный и практичный контейнер для образцов, помещаемый прямо в биохимические контрольные приборы.

Особенной ее делает форма, аналогичная большинству стандартных первичных пробирок для сбора образцов с размерами 13 × 100 мм.

Метод

Тест FOB Gold позволяет точно определить количественное содержание гемоглобина (Hb) в кале.

Пациентам не требуется соблюдать специальную диету или менять образ жизни. Метод основан на реакции агглютинации антиген — антитело между присутствующим в образце гемоглобином человека и анти-гемоглобин — антитело на латексных частицах. Агглютинация измеряется как увеличение при абсорбции в 570 нм, единица которой пропорциональна количеству гемоглобина человека в образце.

Стойкость пробы

Помимо быстрой и полной растворимости образца, особая структура буфера обеспечивает стабильность гемоглобина в кале в течение 8 дней (рис. 3).

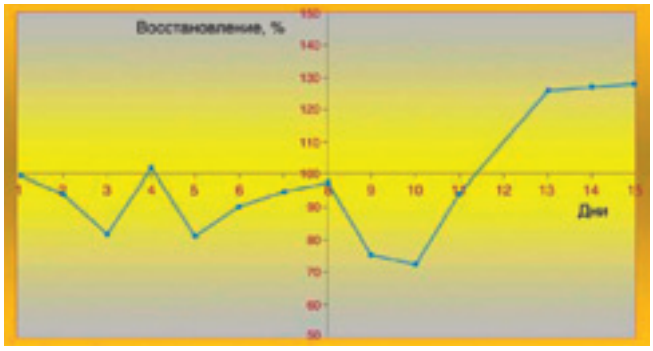

Рис. 3. *Стабильность растворенного образца*

Явным преимуществом как для пациентов, так и для медицинского персонала является возможность упрощения процедуры отбора образца и проведения анализа.

Точность анализа

Исследования на возможные отклонения в расчетах показали следующие результаты:

	AVG	SD	CV%
QC1	88,6	4,62	5,2
QC2	372,7	21,3	5,7

Диапазон измерений

Одной из важнейших характеристик использования теста являются интервалы измерения и ограничения:

LOD (*предел обнаружения) = 14 нг/мл;

антиген не должен превышать 50 000 нг/мл;

интервал калибровки от 0 до 1000 нг/мл;

интерференция другого животного гемоглобина (коровы, свиньи, кролика или козы) до 2500 нг/мл.

Калибровка

Sentinel CH FOB Gold имеет очень стабильную калибровочную кривую в течение более 21 дня, что позволяет получать более однородные результаты (рис. 4).

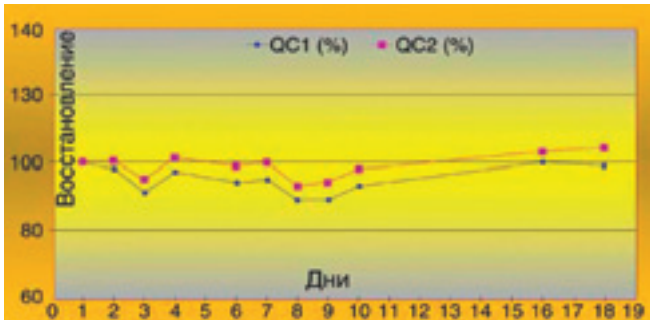

Рис. 4. *График калибровочной кривой*

Автоматическая обработка

Богатейший опыт Sentinel CH позволяет разрабатывать, подтверждать и сертифицировать оперативные протоколы основных анализаторов на рынке (рис. 5).



Рис. 5. *Протоколы основных анализаторов на рынке*

Новые возможности

Простота применения, надежность анализов и приемлемая стоимость заключения зачастую являются труднодостижимым сочетанием.

Благодаря Sentinel CH FOB Gold сегодня появилась возможность миновать хорошо известные ограничения традиционных, полуколичественных, ручных методов, которые требуют проведения комплексных оперативных процедур и нежелательной обработки проб. Более того, благодаря эксклюзивному дизайну пробирки для сбора образцов, которая может быть помещена в прибор так же, как и стандартная пробирка размером 13 × 100 мм, Sentinel CH FOB Gold идеально подходит большинству современных биохимических анализаторов. Это означает, что современным лабораториям необязательно менять свою систему, устанав-

ливая дополнительные специализированные приборы для проведения всего лишь одного теста. Для проведения лабораторных анализов Sentinel CH FOB Gold дает новые возможности предотвращения и лечения колоректальных опухолей.

Клинические данные

Предельный выбор

Во время демонстрационной кампании по предотвращению колоректального рака, охватившей более 4000 пациентов, положительные результаты сравнили в соответствии с двумя предельными уровнями (рис. 6).

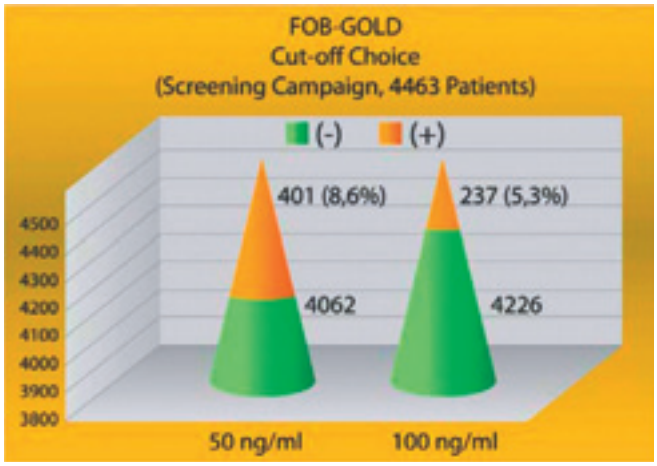

Рис. 6. *Сравнительные результаты демонстрационной кампании*

Клинические исследования

Классификация охватывает 401 пациента с положительными результатами, которые были подвергнуты колоноскопии (рис. 7).

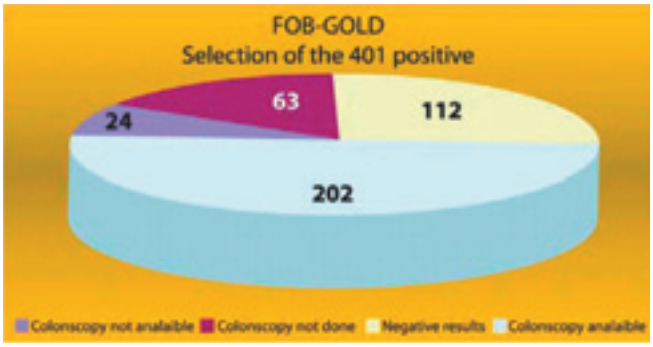

Рис. 7. *Колоноскопия невозможна — 24; колоноскопия не проводилась —63; отрицательный результат — 112; колоноскопия возможна — 202*

Анализ результатов

Клинические данные колоноскопии, проведенной у 202 пациентов, показали следующие данные (рис. 8).

Для оценки клинических проявлений с помощью двух предельных уровней полученные данные были разбиты исходя из поставленных диагнозов и применимых пределов.

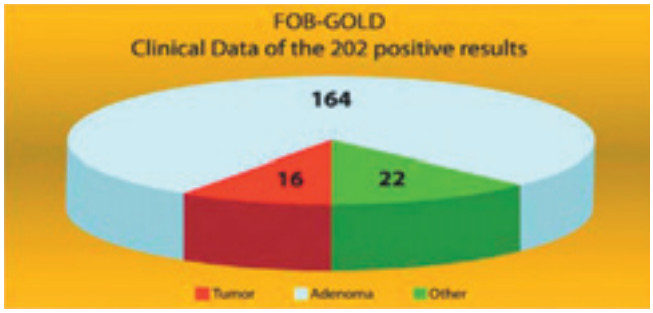

Рис. 8. *16 — опухоль; 164 — аденома; 22 — другое*

Анализ результатов FOB Gold (рис. 9)

Проведенные клинические исследования и испытания показали,что при установлении предела при 50 нг/мл 8 % результатов были положительными, а при 100 нг/мл — около 5 %. Обработка аналитических и клинических данных позволила нам установить, что клинические и общественные цели проведения исследования (демонстрационная программа или дальнейшие исследования) в значительной мере влияют на выбор предела.

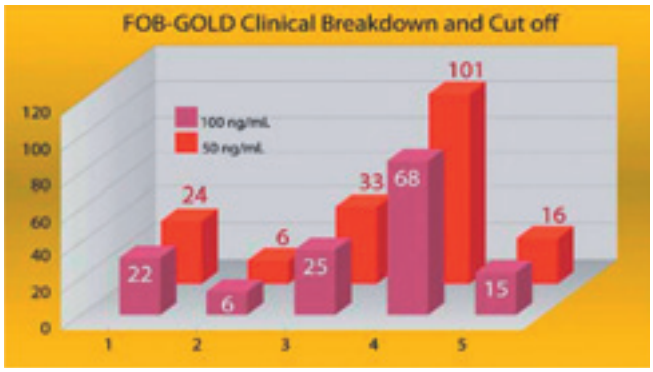

Рис. 9. *1 — сложная аденома; 2 — аденома; 3 — тубулярная аденома VIII; 4 — тубулярная аденома; 5 — опухоль*

Сравнительные исследования

Анализ данных

Sentinel CH FOB Gold сравнили с другими количественными иммунологическими латексными методами (REF). Во время изучения было отобрано 3356 образцов у пациентов, принимавших участие в исследовании (рис. 10).

Рис. 10. *Сравнение методов Sentinel CH FOB Gold и REF*

Сравнение двух методов и анализ полученных данных указывают на идентичность этих методов с предельным уровнем, равным 100 нг/мл.

Продукт

В настоящее время в нашем каталоге (**www.lames-ltd.ru**) представлены следующие товары:

№	Продукт	Размер
11560	FOB Gold	1 × 20; 1 × 20 мл
11561	FOB Gold Tube	100 шт.
11573	FOB Gold Calibrator	2 × 2 мл
11570	FOB Gold Control	2 × (2 × 2) мл
11561P	FOB Gold™ Pack	500 пластиковых конвертов

Эксклюзивный дистрибьютор Sentinel Diagnostics

ООО «Ламес»
Москва, ул. Угрешская, д. 2, стр. 36
Тел./факс: +7 (495) 933-21-46
www.lames-ltd.ru
e-mail: lames.ltd@ru.net

Технологии оборудование

СПЕКТРУМ

ОФИЦИАЛЬНЫЙ ДИСТРИБЬЮТОР КОМПАНИИ «Celsius42+ GmbH» в РОССИИ

Новая инновационная гипертермическая Система Celsius TCS в онкологии:

- Локализации: голова, шея, глубокие и поверхностные опухоли
- Используемая частота — 13,56 МГц, мощность до 600 Вт
- Глубина прогрева до 19 см
- Температура в опухоли 43-45 °С
- Возможность поддержания стабильной температуры прогрева в опухоли без побочных эффектов
- Два этапа термометрического контроля (неинвазивный и инвазивный)
- Планирование процедуры пациента
- Управление Гипертермической системой Celsius TCS осуществляется с помощью специального компьютерного блока. Совмещенные ЖК-мониторы с графическим интерфейсом отображают прохождение процедуры и позволяют одновременно вводить данные по пациентам
- Требуемое помещение — не более 12 кв. м, отсутствие необходимости экранирования
- Высокая степень безопасности пациента и персонала при проведении процедуры

Компания «СПЕКТРУМ»

Россия, Москва, 127083, ул. 8 Марта, д. 10, стр. 5, офис 317
Тел/факс: 8 (964) 566-56-65, 8 (495) 612-43-61, 8 (495) 589-12-84
E-mail: spectrum_ltd@mail.ru

www.spectrumllc.org

фортранс®

Макрогол 4000

Блестящая подготовка кишечника к исследованиям и операциям

- **Признанный стандарт подготовки кишечника***
- **Высокая степень очистки (в 90% случаев)***
- **Благоприятный профиль безопасности***

ИНСТРУКЦИЯ По медицинскому применению лекарственного препарата ФОРТРАНС® (FORTRANS®)

РЕГИСТРАЦИОННЫЙ НОМЕР: П N 014306/01 от 17.08.2007.

ТОРГОВОЕ НАЗВАНИЕ: Фортранс®

МЕЖДУНАРОДНОЕ НЕПАТЕНТОВАННОЕ НАЗВАНИЕ: Макрогол

ЛЕКАРСТВЕННАЯ ФОРМА: порошок для приготовления раствора для приема внутрь

СОСТАВ (г/пакетик): Активные компоненты: Макрогол 4000 64,0

ФАРМАКОТЕРАПЕВТИЧЕСКАЯ ГРУППА: слабительное средство

Код АТХ: A06AD15

ФАРМАКОЛОГИЧЕСКИЕ СВОЙСТВА: Высокомолекулярное соединение Макрогол 4000 представляет собой линейный полимер, который посредством водородных связей удерживает молекулы воды. За счет этого увеличивается осмотическое давление и объем кишечного содержимого.
Электролиты, содержащиеся в препарате, препятствуют нарушению водно- электролитного баланса в организме. Макрогол 4000 не абсорбируется в желудочно-кишечном тракте и не подвергается метаболизму.

ПОКАЗАНИЯ К ПРИМЕНЕНИЮ: Очищение толстой кишки при подготовке пациента к: эндоскопическому или рентгенологическому исследованию толстой кишки, оперативным вмешательствам, требующим отсутствия содержимого в толстой кишке.

ПРОТИВОПОКАЗАНИЯ: Тяжелое состояние пациента: дегидратация или тяжелая сердечная недостаточность; наличие злокачественной опухоли или другого заболевания толстой кишки, сопровождающегося обширным поражением слизистой оболочки кишечника; полная или частичная кишечная непроходимость; чувствительность к полиэтиленгликолю; возраст до 15 лет (в связи с отсутствием клинических данных).

БЕРЕМЕННОСТЬ И ПЕРИОД ГРУДНОГО ВСКАРМЛИВАНИЯ: Беременность. В настоящее время нет достаточных данных для оценки влияния Макрогола 4000 на мальформацию плода при применении у беременных женщин, может применяться у беременных только в случае необходимости.
Период грудного вскармливания: Поскольку Макрогол 4000 не абсорбируется из желудочно-кишечного тракта, можно применять в период грудного вскармливания.

СПОСОБ ПРИМЕНЕНИЯ И ДОЗЫ: Только у взрослых пациентов (старше 15 лет).
Содержимое одного пакетика растворить в 1 л воды и размешать до полного растворения.
Раствор следует принимать в дозировке, равной 1 л на 15-20 кг массы тела, что соответствует 3-4 литрам. Раствор можно принять однократно (4 литра вечером, накануне исследования или операции) или поделить на 2 приема (2 литра накануне вечером и 2 литра утром; прием препарата необходимо закончить на 3-4 часа до процедуры).

ПОБОЧНОЕ ДЕЙСТВИЕ: Тошнота и рвота в начале приема препарата, которые прекращались при продолжении приема; возможно вздутие живота; очень редкие случаи кожных аллергических реакций в виде сыпи и отека, единичные случаи анафилактического шока.

ПЕРЕДОЗИРОВКА: Нет данных.

ВЗАИМОДЕЙСТВИЕ С ДРУГИМИ ЛЕКАРСТВЕННЫМИ СРЕДСТВАМИ: Диарея, вызванная приемом Фортранса, может привести к нарушению абсорбции других одновременно принимаемых препаратов.

ОСОБЫЕ УКАЗАНИЯ: Лицам пожилого возраста рекомендуется применять препарат под наблюдением медицинского персонала.

ФОРМА ВЫПУСКА: Порошок для приготовления раствора для приема внутрь 64 г.

УСЛОВИЯ ХРАНЕНИЯ: При температуре не выше 30°С. Хранить в недоступном для детей месте.

СРОК ГОДНОСТИ: 5 лет. Не использовать по истечении срока годности, указанного на упаковке.

УСЛОВИЯ ОТПУСКА ИЗ АПТЕК: По рецепту.

*Веселов В.В., Никифоров П.А., Федоров Е.Д. Клинические рекомендации по подготовке пациентов к эндоскопическому исследованию толстой кишки. М. 2011. с. 32.

Ипсен Фарма, 109147, Россия, Москва, ул. Таганская, 19. Тел. +7 (495) 258 54 00. Факс +7 (495) 258 54 01. www.ipsen.ru

IPSEN
Innovation for patient care

ИМЕЮТСЯ ПРОТИВОПОКАЗАНИЯ. ПЕРЕД ПРИМЕНЕНИЕМ, ПОЖАЛУЙСТА, ОЗНАКОМЬТЕСЬ С ИНСТРУКЦИЕЙ.
ЗА ДОПОЛНИТЕЛЬНОЙ ИНФОРМАЦИЕЙ ОБРАЩАЙТЕСЬ К ВАШЕМУ ЛЕЧАЩЕМУ ВРАЧУ.